

UNIVERSIDAD NACIONAL DE SAN ANTONIO ABAD DEL CUSCO

FACULTAD DE AGRONOMIA Y ZOOTECNIA

ESCUELA PROFESIONAL MEDICINA VETERINARIA



TESIS

**ESTUDIO MORFOMETRICO DEL CIEGO DEL CUY
(*Cavia porcellus*) A DIFERENTES EDADES**

PRESENTADO POR:

Br. CRISTOBAL SEVERO HUAMANI CARRION

**PARA OPTAR AL TITULO PROFESIONAL DE
MEDICO VETERINARIO**

ASESORES

MVZ. PhD. Pedro Walter Bravo Matheus

MVZ. Mgt. Julio Enrique Ramírez Huanca

MVZ. Mgt. José Manuel Angulo Tisoc

MVZ. Fernando Samuel Paredes Baca

PATROCINADO POR: EL PROYECTO

“Implementación de la Microscopia Virtual para Mejorar el Proceso de Enseñanza
Aprendizaje en la Escuela Profesional de Medicina Veterinaria”

CUSCO – PERÚ

2023

INFORME DE ORIGINALIDAD

(Aprobado por Resolución Nro. CU-303-2020-UNSAAC)

El que suscribe, **Asesor** del trabajo de investigación/tesis titulada: Estudio morfométrico del ciego del cuy (*Cavia porcellus*) a diferentes edades

presentado por: Cristóbal Severo Humani Camión con DNI Nro.: 77292676

presentado por: con DNI Nro.:

para optar el título profesional/grado académico de Médico Veterinario

Informo que el trabajo de investigación ha sido sometido a revisión por 2 veces, mediante el Software Antiplagio, conforme al Art. 6° del **Reglamento para Uso de Sistema Antiplagio de la UNSAAC** y de la evaluación de originalidad se tiene un porcentaje de 8%.

Evaluación y acciones del reporte de coincidencia para trabajos de investigación conducentes a grado académico o título profesional, tesis

Porcentaje	Evaluación y Acciones	Marque con una (X)
Del 1 al 10%	No se considera plagio.	X
Del 11 al 30 %	Devolver al usuario para las correcciones.	
Mayor a 31%	El responsable de la revisión del documento emite un informe al inmediato jerárquico, quien a su vez eleva el informe a la autoridad académica para que tome las acciones correspondientes. Sin perjuicio de las sanciones administrativas que correspondan de acuerdo a Ley.	

Por tanto, en mi condición de asesor, firmo el presente informe en señal de conformidad y adjunto la primera página del reporte del Sistema Antiplagio.

Cusco, 25 de mayo de 2023



Firma
Post firma P. Walter Bravo

Nro. de DNI 23954705

- 1) ORCID del Asesor 0000-0003-4141-3066
2) ORCID del Asesor 0000-0003-2011-4294
3) ORCID del Asesor 0000-0003-3238-5462
4) ORCID del Asesor 0000-0003-4501-2809

Se adjunta:

- Reporte generado por el Sistema Antiplagio.
- Enlace del Reporte Generado por el Sistema Antiplagio: oid:27259:236053370

NOMBRE DEL TRABAJO

**13 TESIS REPOSITORIO VERSION FINAL.
pdf**

AUTOR

**CRISTOBAL SEVERO HUAMANÍ CARRIÓ
N**

RECUENTO DE PALABRAS

23982 Words

RECUENTO DE CARACTERES

129400 Characters

RECUENTO DE PÁGINAS

126 Pages

TAMAÑO DEL ARCHIVO

3.8MB

FECHA DE ENTREGA

May 25, 2023 4:31 PM GMT-5

FECHA DEL INFORME

May 25, 2023 4:33 PM GMT-5**● 8% de similitud general**

El total combinado de todas las coincidencias, incluidas las fuentes superpuestas, para cada base de datos

- 8% Base de datos de Internet
- Base de datos de Crossref
- 3% Base de datos de trabajos entregados
- 2% Base de datos de publicaciones
- Base de datos de contenido publicado de Crossref

● Excluir del Reporte de Similitud

- Material bibliográfico
- Material citado
- Material citado
- Coincidencia baja (menos de 15 palabras)

DEDICATORIA

A Dios

*por darme su luz y guiarme en los momentos más difíciles de mi vida y
porque nunca me ha abandonado.*

A mis padres

*Luciano Huamani Pumacallahui y Gregoria Carrión Almirón, quienes fueron
los pilares más importantes de mi vida y mi formación profesional.*

A todos mis hermanos

*en especial a Fermin Huamani Carrión con quién compartí todas mis
dificultades.*



AGRADECIMIENTO

- A mis asesores Pedro Walter Bravo Matheus, Julio Enrique Ramírez Huanca, José Manuel Angulo Tisoc, Fernando Samuel Paredes Baca y a su esposa Nataly Vioska Bombilla Colque por su colaboración en la elaboración de este proyecto.
- Al doctor Gonzalo Málaga Zevallos, por darme su amistad y a quién admiro como profesional, a José Luis Díaz Yllanes, Darío Lander Lacuta Lima, Cendy Lutz Casa Cahuana y Julia Huaranca Huaranca quienes compartieron su amistad conmigo, al señor Victor Limache Díaz.

INDICE DE CONTENIDO

Resumen	xiii
Introducción	xiv
CAPÍTULO I.....	xvi
1.1. Problema de Investigación.....	xvi
CAPITULO II.....	1
Objetivos, Hipótesis y Justificación	1
2.1. Objetivos	1
2.1.1. Objetivos generales	1
2.1.2. Objetivos específicos.....	1
2.2. Hipótesis	1
2.3. Justificación	2
CAPÍTULO III.....	3
Marco Teórico.....	3
3.1. Antecedentes	3
3.2.1. Aspectos generales del cuy	3
3.2.1.1. Generalidades.....	3
3.2.1.3. Clasificación taxonómica del cuy.....	4
3.2.2. Anatomía macroscópica del sistema digestivo del cuy.....	5
3.2.2.1. Cavidad oral y faringe.....	6
3.2.2.2. Esófago.....	8

3.2.2.3. Estómago.	9
3.2.2.4. Intestinos.	10
3.2.2.5. Ciego.	11
3.2.3. Histología del sistema digestivo.....	14
3.2.3.1. Estructuración histológica del tubo digestivo.	14
3.2.3.2. Histología del tubo digestivo en cuyes.	20
3.2.3.3. Histología del ciego.	21
3.2.4. Fisiología del sistema digestivo	23
3.2.4.1. Ciego.	25
3.2.4.2. Cecotrofia y coprofagia.....	28
3.2.5. Crecimiento y desarrollo cecal postnatal	30
3.2.6. Manejo productivo	31
3.2.7. Técnicas histológicas.....	32
3.2.7.1. Fijación de tejidos.....	32
3.2.7.2. Batería de deshidratación y aclaramiento	33
3.2.7.3. Inclusión de parafina	33
3.2.7.4. Corte de tejidos	34
3.2.7.6. Montaje.....	35
CAPITULO IV	36
Materiales y Métodos	36
4.1. Ámbito de Estudio.....	36

4.1.1. Lugar y tiempo de estudio.....	36
4.1.2. Ubicación geográfica	36
4.2. Materiales	37
4.2.1. Materiales biológicos	37
4.2.2. Materiales de recolección de datos para morfometría macroscópica	37
4.2.3. Materiales de recolección de datos para morfometría microscópica	38
4.2.3.1. Equipos de laboratorio.....	38
4.2.3.2. Reactivos e insumos	38
4.3. Metodología	40
4.3.1. Animales	40
4.3.2. Morfometría macroscópica	41
4.3.2.1. Preparado de formol tamponado al 10%.	41
4.3.2.2. Eutanasia y necropsia	41
4.3.2.3. Medida de las tenias dorsal y ventral.	43
4.3.3. Morfometría microscópica.....	44
4.3.3.1. Tallado de tejidos y preparación de alcoholes.....	44
4.3.3.2. Batería de deshidratación y aclaramiento.	45
4.3.3.3. Inclusión con parafina.....	46
4.3.3.4. Corte de tejidos.	47
4.3.3.5. Batería de tinción.....	48
4.3.3.6. Montaje.....	49

4.4. Análisis de Imágenes	49
4.5. Análisis Estadístico	51
CAPITULO V	53
5.1. Resultados y Discusión.....	53
5.1.1. Análisis de los datos macroscópicos	53
5.1.1.1. Longitud total del ciego.....	53
5.1.1.2. Longitud de base, cuerpo y vértice del ciego	55
5.1.1.3. Número de constricciones	60
5.1.2. Descripción histológica del ciego	61
5.1.3. Análisis de los datos microscópicos	71
5.1.3.1. Grosor de la pared del ciego	71
5.1.3.2. Espesor de la túnica mucosa	73
5.1.3.3. Espesor de la túnica muscular y serosa	76
5.1.3.4. Número de criptas de Lieberkühn.....	79
CAPITULO VI	82
6.1. Conclusiones	82
6.2. Recomendaciones	83
CAPITULO VII	84
Referencias y Anexos	84
7.1. Referencias	84
7.2. Anexos	92

INDICE DE FIGURAS

Figura 1.	<i>El tracto digestivo del cuy.....</i>	6
Figura 2.	<i>Dentadura del cuy (cavia porcellus) mostrada en una muestra ósea.....</i>	8
Figura 3.	<i>Vista dorsal de los pliegues ileocecal accesorio y cecocólico en el cuy (cavia porcellus) masculino raza Perú, semana cuatro de edad.....</i>	13
Figura 4.	<i>Esófago, ilustración histológica de las capas.....</i>	16
Figura 5.	<i>Materiales y equipos utilizados.....</i>	39
Figura 6.	<i>Administración intraperitoneal de pentobarbital sódico, 120 mg/kg.....</i>	43
Figura 7.	<i>Representación esquemática de los tres segmentos del ciego en cuyes.....</i>	44
Figura 8.	<i>Uso de regla milimetrada (20 cm) para obtener las medidas de la longitud del ciego.....</i>	44
Figura 9.	<i>Procedimientos de la batería de deshidratación y aclaramiento .</i>	46
Figura 10.	<i>Procedimiento de la inclusión del tejido.....</i>	47
Figura 11.	<i>Corte de tacos y extensión de tejidos en la lámina portaobjetos.....</i>	48
Figura 12.	<i>Medida del espesor total y de las tunicas correspondientes a las variables de la morfometría microscópica.....</i>	50
Figura 13.	<i>Medida del número de criptas de Lieberkühn en 1 mm.....</i>	51
Figura 14.	<i>Ilustración gráfica del desarrollo de longitud (cm) del ciego del cuy desde el nacimiento hasta los 120 días de edad.</i>	53

Figura 15.	<i>Ilustración gráfica del desarrollo de longitud (cm) del ciego de los tres segmentos desde el nacimiento hasta los 120 días de edad (medida dorsal) ..</i>	58
Figura 16.	<i>Ilustración gráfica del desarrollo de longitud (cm) de los tres segmentos del ciego desde el nacimiento hasta los 120 días (medida ventral)</i>	59
Figura 17.	<i>Ilustración gráfica del número de constricciones cecales desde el nacimiento hasta los 120 días.</i>	60
Figura 18.	<i>Capas o túnicas de la pared del ciego</i>	62
Figura 19.	<i>Túnica mucosa, lámina epitelial y criptas de Lieberkühn</i>	63
Figura 20.	<i>Túnica mucosa, lámina propia, lámina muscular y las glándulas de Lieberkühn a mayor aumento.....</i>	64
Figura 21.	<i>Túnica mucosa, lámina muscular de la mucosa, vascularización de la lámina propia.....</i>	65
Figura 22.	<i>Túnica submucosa, vasos sanguíneos en corte longitudinal.....</i>	66
Figura 23.	<i>Túnica submucosa, vasos sanguíneos y linfáticos en corte transversal.....</i>	67
Figura 24.	<i>Túnica muscular, tenia del ciego (capa longitudinal externa) y capa circular interna</i>	68
Figura 25.	<i>Placas de Peyer</i>	69
Figura 26.	<i>Plexo de Auerbach</i>	70
Figura 27.	<i>Plexo de Meissner.....</i>	70
Figura 28.	<i>Ilustración gráfica de la evolución del espesor de la pared (μm) del ciego desde el nacimiento hasta los 120 días de edad</i>	71

Figura 29.	<i>Ilustración gráfica de la evolución del espesor de la mucosa (μm) a partir del nacimiento hasta los 120 días de edad</i>	75
Figura 30.	<i>Ilustración gráfica de la evolución del espesor de la túnica muscular y serosa a partir del nacimiento hasta 120 días de edad (μm)</i>	78
Figura 31.	<i>Ilustración gráfica del número de criptas de Lieberkühn en 1 mm desde el nacimiento hasta los 120 días de edad</i>	80
Figura 32.	<i>Sección transversal de los diferentes segmentos del intestino grueso. diferencias en el espesor de la pared.....</i>	95
Figura 33.	Láminas del espesor de la pared cecal y sus túnicas desde 1 día a 120 días de edad (tinción H-E, 10X)	96
Figura 34.	Láminas del espesor de la pared cecal y sus túnicas desde 1 día a 120 días de edad (tinción tricrómico de Masson, 10X).....	103

INDICE DE TABLAS

Tabla 1.	<i>Medidas del tracto digestivo de cuyes criollos y mejorados.....</i>	11
Tabla 2.	<i>Clasificación de algunas especies animales según las áreas del conducto gastrointestinal donde hay fermentación</i>	28
Tabla 3.	<i>Resumen general de la metodología de investigación.....</i>	40
Tabla 4.	<i>Media de la longitud total del ciego (cm) y número de constricciones.....</i>	54
Tabla 5.	<i>Longitud de los segmentos del ciego: base, cuerpo y vértice (cm) a través de la tenia dorsal.</i>	56
Tabla 6.	<i>Longitud de los segmentos del ciego: base, cuerpo y vértice (cm) a través de la tenia ventral.</i>	57
Tabla 7.	<i>Media del espesor de la pared del ciego (μm).</i>	72
Tabla 8.	<i>Medias del espesor de la túnica mucosa en los tres segmentos del ciego (μm).....</i>	74
Tabla 9.	<i>Media del espesor de muscular y serosa de los tres segmentos del ciego (μm).....</i>	77
Tabla 10.	<i>Media del número de las criptas de Lieberkühn en un 1 mm de distancia.....</i>	79
Tabla 11.	<i>Protocolos establecidos de deshidratación, aclaramiento e inclusión en el laboratorio de Histología y Patología, escuela Profesional Medicina Veterinaria – UNSAAC.....</i>	92
Tabla 12.	<i>Protocolos establecidos de tinción tricrómico de Masson en el laboratorio de Histología y Patología</i>	93

Tabla 13. *Protocolos establecidos de tinción hematoxilina – eosina en el laboratorio de Histología y Patología 94*

Resumen

El cuy se caracteriza por tener un ciego desarrollado, y reutilizar el nitrógeno mediante la cecotrofia. En el ciego se producen procesos de fermentación y crecimiento microbiano, generando una significativa cantidad de nutrientes. En el presente estudio, se describe la morfometría macroscópica y microscópica del ciego del cuy, desde el día 1 (día de nacimiento) hasta los 120 días (edad adulta). Para lo cual, se utilizaron 39 cuyes y se distribuyeron en 13 grupos etarios, 3 por edad: 1, 2, 3, 4, 5, 6, 7, 10, 15, 30, 45, 60, y 120 días. Para la morfometría macroscópica, se midieron a través de la tenia dorsal y ventral, en cada segmento (base, cuerpo, vértice); para la morfometría microscópica, se prepararon bloques de parafina de 5 micrometros, los cuales fueron teñidos con Hematoxilina – Eosina (H-E) y Tricrómica de Masson, obteniendo imágenes a 10X, 20X para ser evaluados y digitalizados. Macroscópicamente, el crecimiento más importante de cada segmento se produjo durante la primera semana de vida, y se detectó dos caídas a los 10 y 60 días. Microscópicamente, no se observó diferencia significativa ($p > 0.05$) del espesor de la pared entre los tres segmentos. Sin embargo, durante los primeros días el desarrollo de la mucosa intestinal es manifiesto. Entre los 10 y 60 días, el espesor de la mucosa decrece gradualmente y coincide con los cambios morfométricos macroscópicos. El espesor de la capa muscular disminuye significativamente ($p < 0.05$) al segundo día y se recupera posterior a la tercera semana. Debido al desarrollo avanzado del tracto digestivo con el que nacen los cuyes, el ciego comienza a prepararse para recibir alimento sólido desde la primera semana, sufriendo cambios significativos en la arquitectura macroscópica y microscópica.

Palabras claves: *ciego, morfometría, macroscópica, microscópica, cuyes*

Introducción

El cuy es un mamífero roedor originario de la zona andina de Bolivia, Colombia, Ecuador y Perú. El Perú es considerado como el país con mayor población y consumo de cuyes (Chauca, 1997), y en el último censo hecho por INEI (2013) se registró 12 millones de animales criados en el sistema de producción familiar. Por su capacidad de adaptación a diversas condiciones climáticas, los cuyes pueden encontrarse en diferentes pisos altitudinales que incluyen zonas frías y cálidas (Gaucho, 2012).

El aparato digestivo del cuy en comparación a otros roedores, tiene un colon muy largo que representa el 60% de la longitud total de su intestino. Posee un ciego voluminoso y grande que está diseñado para la digestión de fibra, una característica propia de los herbívoros (Richardson, 2000; Chauca, 1997; Jara *et al.*, 2018). Anatómicamente está dividido en tres segmentos base, cuerpo y vértice delimitadas por las flexuras. El cuerpo tiene mayor desarrollo en comparación a los otros segmentos (Jara *et al.*, 2018; Clemons y Seemen, 2011). Además, presenta saculaciones transversales de variado tamaño delimitadas longitudinalmente por estructuras denominadas tenias (Jara *et al.*, 2018). Dentro de este órgano se produce una intensa actividad microbiana, generando muchos nutrientes producto de la fermentación y crecimiento microbiano (Caballero, 1992). Estos nutrientes son expulsados a través de las heces blandas, y son ingeridas nuevamente por la conducta llamada cecotrofia (De Blas y Wiseman, 2010). La cecotrofia es una actividad de vital importancia en los cuyes, motivo por el cual se conoce como cecotrofos (Narváez, 2018).

El ciego está compuesto externa a internamente por una serosa, muscular, submucosa y una mucosa (Chende *et al.*, 2021). La mucosa es más desarrollada y consiste en un epitelio simple cilíndrico, glándulas, lámina propia y *muscularis*

mucosae. Además, posee criptas invaginantes y abundantes células plasmáticas. En la submucosa recorren vasos sanguíneos, vasos linfáticos, plexos nerviosos submucosos y numerosas placas de Peyer. El ciego, posee también, una capa circular de la túnica muscular de manera desorganizada que recubre toda la pared, y una capa longitudinal que se observa únicamente en las tenias (Jara *et al.*, 2018; Chende *et al.*, 2021). La serosa está compuesta por epitelio simple plano y una pequeña cantidad de tejido conjuntivo laxo (Junqueira *et al.*, 2015).

El presente estudio pretende aportar conocimiento sobre los cambios morfométricos macroscópicos y microscópicos que ocurren durante el crecimiento y desarrollo del ciego del cuy a partir del día de nacimiento (día 1) hasta la edad adulta (día 120). De manera indirecta, esto permitirá entender algunos aspectos de la fisiología digestiva, desarrollo cecal y mejorar el manejo en la alimentación de los cuyes.

CAPÍTULO I

1.1. Problema de Investigación

Los cuyes tienen un colon muy largo, y un ciego grande para la digestión de la celulosa. Sin embargo, el ciego es menos eficiente que el rumen de los rumiantes, aunque existe mayor retención del alimento, y en consecuencia la utilización de la digestión. La microbiota que existe en el ciego permite un buen aprovechamiento de la fibra (Gómez y Vergara, 1995). El ciego presenta tenias, constricciones, saculaciones, pliegues semilunares, folículos linfoides (Eurell y Frappier, 2006), e histológicamente está compuesto por: túnica mucosa, submucosa, muscular y serosa (Jara *et al.*, 2018). Aunque existen estudios descriptivos sobre la anatomía e histología del ciego del cuy, la escasa información sobre la diferencia microscópica y macroscópica entre gazapos, recién nacidos y adultos es limitada. Además, es indispensable para comprender la fisiología, la patología digestiva y el manejo de esta especie, por su naturaleza de digestión microbiana en el ciego. La necesidad de tomar medidas más adecuadas para el manejo alimenticio obliga entender la diferencia de la fisiología digestiva en el ciego de los cuyes a diferentes edades. De esta forma el presente trabajo permitirá responder a las siguientes preguntas. ¿El ciego sufre cambios morfométricos durante el desarrollo del cuy?, ¿existe diferencia en la morfometría macroscópica?, ¿existe diferencia en la morfometría microscópica del ciego durante el crecimiento del cuy?

CAPITULO II

Objetivos, Hipótesis y Justificación

2.1. Objetivos

2.1.1. *Objetivos generales*

Estudiar la morfometría macroscópica y microscópica del ciego del cuy (*Cavia porcellus*) a diferentes edades.

2.1.2. *Objetivos específicos*

Para morfometría macroscópica

- Obtener la longitud total del ciego
- Determinar la longitud de la base del ciego
- Determinar la longitud del cuerpo del ciego
- Determinar la longitud del vértice del ciego
- Determinar el número de constricciones en toda la longitud del ciego

Para morfometría microscópica

- Obtener el grosor de la pared del ciego
- Determinar el espesor de la mucosa
- Determinar el espesor de la túnica muscular más serosa
- Obtener el número de criptas por milímetro

2.2. Hipótesis

La edad de los cuyes influye en la morfometría macroscópica y microscópica del ciego.

2.3. Justificación

Los cuyes vienen consolidándose como una ventaja competitiva para las familias locales, debido a la demanda de los mercados, experimentándose de esta forma un incremento en la crianza por su fácil manejo y constituye una alternativa económica (Cornejo, 2013). Además, la carne del cuy constituye un producto alimenticio de alto valor nutricional que contribuye a la seguridad alimentaria de la población rural de escasos recursos (Chauca, 1997). Por tanto, se debe tener especial atención en los parámetros de producción, comportamiento y bienestar para desarrollar mayor rentabilidad (Ramírez, *et al.*, 2019). Entender sobre el sistema digestivo y la alimentación de los cuyes, permite mejorar en los parámetros de la producción.

Realizar un estudio morfométrico microscópico (histometría) y macroscópico del ciego, permitirá comprender cuantitativamente las configuraciones anatómicas, así también aportará información sobre la compleja fisiología de dicho órgano que puede variar de acuerdo a la edad. El presente estudio tiene como finalidad más resaltante, ayudar a entender la biología del ciego del cuy y de forma indirecta el manejo nutricional. También aporta a la comunidad científica información sobre la estructura anatómica microscópica y macroscópica, con lo que se espera comprender de mejor manera la relación de la misma con la fisiología digestiva del ciego.

CAPÍTULO III

Marco Teórico

3.1. Antecedentes

3.2.1. Aspectos generales del cuy

3.2.1.1. Generalidades. En América, la domesticación animal documentado fueron las llamas, alpacas, cuyes, patos reales y pavos (Lord *et al.*, 2020). Los cuyes fueron los únicos pequeños mamíferos domesticados en América (Rosenfeld, 2014). El cuy tiene una larga asociación con los humanos, y hace 10 mil años atrás fue una fuente alimenticia silvestre. Lord *et al.* (2020) identificaron que Perú fue el origen de los primeros cuyes domesticados y de los primeros fuentes de cuyes transportados a Europa y al sureste de Estados Unidos. La distribución de la población de cuyes en el Perú y el Ecuador es amplia, encontrándose en casi la totalidad del territorio, mientras en Colombia y Bolivia su distribución es regional y con poblaciones menores. (Chauca, 1997). Según el último censo de INEI (2013) la población total de cuyes llegó a 12 millones en todo el Perú, siendo Cusco el segundo departamento con mayor población que supera a 2 millones. En los últimos años más de 800 mil productores se dedican a la crianza de cuyes incrementando la población de más de 17 millones en el país (MINAGRI, 2019).

Los cuyes tienen una capacidad de adaptación versátil a diversas condiciones climáticas, y pueden encontrarse desde la costa o el llano hasta las alturas de 4500 metros sobre el nivel del mar y en zonas tanto frías y cálidas (Chauca, 1997), es una especie de fácil manejo con muchas ventajas, siendo precoz, prolífica, de ciclos reproductivos cortos y de fácil manejo (Gaucho, 2012; Vela, 2006).

La carne del cuy constituye un producto alimenticio de alto valor nutricional que contribuye a la seguridad alimentaria de la población rural. Y en Perú se registró una

producción y consumo anual aproximada de 16 500 toneladas de carne provenientes del beneficio de más de 65 millones de cuyes, convirtiéndose en el país con mayor producción y consumo de cuyes (Chauca, 1997).

3.2.1.3. Clasificación taxonómica del cuy. Se sostiene que los cuyes tienen una ramificación evolutiva anterior a la divergencia de miomorfos, lagomorfos, primates, quirópteros, artiodáctilos y carnívoros (Li *et al.*, 1992). Las actuales investigaciones a través de la anatomía mandibular han sugerido clasificar a los roedores en solo dos subórdenes: Sciurognathi (sciuromorfos y miomorfos) e Hystricognathi (caviomorfos) (O'Malley, 2005).

El cuy se ubica dentro de la siguiente clasificación zoológica:

Reino: Animal

Phylum: Cordata

Subphylum: Vertebrata

Clase: Mammalia

Subclase: Eutheria

Orden: Rodentia

Suborden: Hystricomorpha (Caviomorpha)

Superfamilia: Cavioidae

Familia: Caviidae

Subfamilia: Caviinae

Género: *Cavia*

Especie: porcellus

(Wagner y Patrick, 1976)

“Sinonimia: *Mus porcellus*, *Cavia cobaya*, *Lepus eninimus*, *Calva cobaya*, *Hydrochoerus cobaya*, *Cavia aparea*, β *porcellus*, *Cavia longipilis*, *Cavia porcellus porcellus*” (Zúñiga *et al.*, 2002).

“Nombres comunes: Curí doméstico, conejillo de indias, Guinea pig, cavia, cobaya, cuy, cuyes, sucuy, acá, guaneo, jaca, etc” (Enciso, 1997).

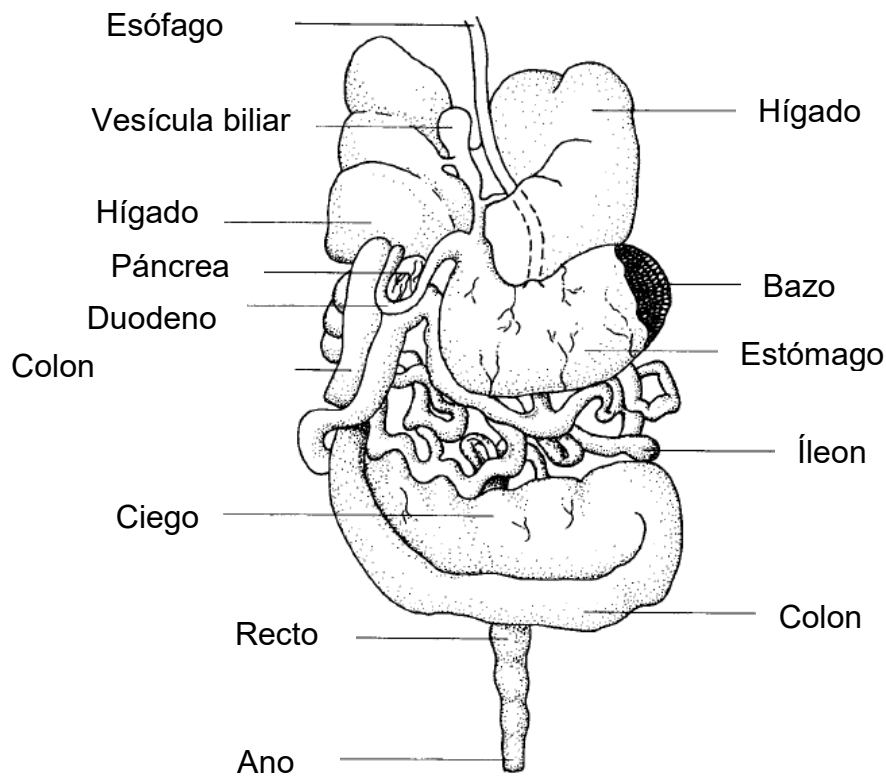
3.2.2. Anatomía macroscópica del sistema digestivo del cuy

El aparato digestivo está constituido del tubo digestivo y las glándulas anexas, que está asociada a una función compleja (Getty, 2002). Las porciones del tubo digestivo en orden anatomofuncional son boca, faringe, esófago, estómago, intestino delgado e intestino grueso (**Figura 1**; Dyce *et al.*, 2012). También se incluyen las glándulas anexas, entre ellas las glándulas salivares, el hígado y el páncreas, que vierten sus secreciones dentro del tubo digestivo (König y Liebich, 2011).

El cuy es una especie monogástrica cuyo estómago es completamente glandular (Richardson, 2000). La curvatura menor es pequeña y forma un ángulo con el esófago conocido como “muesca angular”. El intestino delgado está desplazado en el lado derecho del abdomen y mide aproximadamente 125 cm de largo en un adulto, y sus secciones no tienen límites distintivos, el tejido linfoide (placas de Peyer) está en la lámina propia y se encuentra distribuido por todas partes. El intestino grueso comienza en la válvula ileocecal (Johnson-Delaney, 2006). A diferencia de otros roedores, los cuyes tienen un colon muy largo, que representa el 60% de la longitud total de sus intestinos. También posee un ciego grande y voluminoso diseñado para la digestión de la celulosa, una característica típica de un herbívoro. La pared de este órgano es delgada y contiene numerosas bolsas laterales que incrementan aún más su capacidad, con el resultado de que el ciego permite contener hasta el 65% del contenido gastrointestinal en cualquier momento (Richardson, 2000).

Figura 1.

El tracto digestivo del cuy



Nota: Adaptado de The digestive system (Richardson, 2000).

3.2.2.1. Cavidad oral y faringe. El aparato digestivo se extiende a partir de la cavidad bucal y la faringe. La boca no solo incluye a la cavidad y sus paredes, sino también posee estructuras accesorias que se proyectan a ella (diente, lengua) y desembocan (glándulas salivales). El vestíbulo está dividido por los dientes y los bordes de las mandíbulas hacia el exterior, el cual está limitado externamente por los labios y las mejillas, y por la cavidad bucal propiamente dicha (Dyce *et al.*, 2012). Los cuyes poseen un orificio oral de forma triangular. Los labios son redondeados y cubiertos de pelos finos y cortos. Las dos mitades del labio superior están separadas en la línea media por un filtrum bien definido. El borde del labio superior se enrolla hacia adentro formando una almohadilla vestibular ancha y aplanada. Alrededor de la mitad del diastema, la almohadilla bucal está separada de un área ovalada que está

cubierta de cerdas relativamente largas. El labio inferior es relativamente corto y está unido a la encía incisiva por un frenillo (Wagner y Patrick, 1976).

Los cuyes se encuentran dentro de la orden Rodentia, y la característica anatómica típica de los miembros de este es que poseen grandes dientes incisivos en continuo crecimiento que utilizan para roer (Legendre, 2016). Como cualquier roedor, los cuyes además de la prolongación de sus incisivos delgados prognatismos, no poseen caninos y tienen 8 molares en cada lado de la arcada dentaria, tanto superior como inferior, con un total de 20 dientes (**Figura 2**). El tipo de dentición es hipsodonte y hay una corona larga en la raíz verdadera. El número de dientes de los cuyes obedece a la siguiente fórmula:

$$[I = \frac{1}{1}, C = \frac{0}{0}, PM = \frac{1}{1}, M = \frac{3}{3}] \times 2 = 20$$

(Suckow *et al.*, 2012)

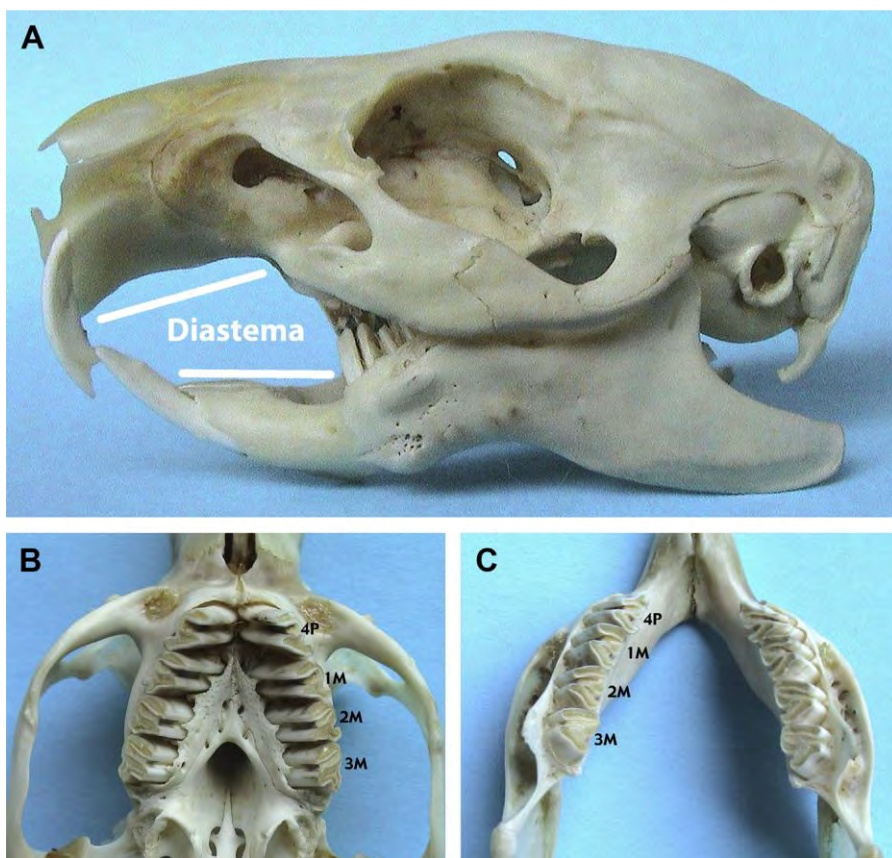
Rostralmente la cavidad oral está casi completamente separada de la región caudal por los dientes premolares. Sin embargo, la región molar de la cavidad oral aumenta en ancho caudalmente, luego continúa como una cavidad en forma de embudo hacia la faringe. El paladar blando es una estructura membranosa muy flexible que se extiende caudalmente desde el paladar duro. La forma del paladar duro es más o menos triangular, con una papila incisiva bien desarrollada detrás de los dientes incisivos (Wagner y Patrick, 1976).

La lengua es relativamente larga que se extiende desde la porción rostroventral de la faringe hasta la sínfisis de la mandíbula. El tercio rostral de la lengua es libre, el resto está unido al piso de la cavidad bucal. El frenillo lingual es distinto a las demás especies y puede que no siempre está presente. La superficie dorsal se separa en dos regiones distintas; una porción elevada caudal en la cual las papilas fungiformes son grandes y casi erectas, y la porción rostral en la cual se identifican las papilas

filiformes pequeñas. A nivel rostral, la faringe se comunica con la nasofaringe y rostroventralmente se comunica con la orofaringe. El límite entre la nasofaringe y la orofaringe es el paladar blando. Las paredes de la orofaringe son lisas, con la excepción de una serie de pliegues laterales que representan las amígdalas faríngeas (Wagner y Patrick, 1976).

Figura 2.

Dentadura del cuy (cavia porcellus) mostrada en una muestra ósea



Nota: (A) Vista lateral del cráneo. (B) Vista ventrodorsal del maxilar y (C) vista dorsoventral de la mandíbula. Adaptado de Anatomy and physiology of dentition (Cortesía de Vittorio Capello, Milano, Italia, Legendre, 2016).

3.2.2.2. Esófago. De la cavidad oral y faringe se extiende el esófago hasta el estómago. Inicia dorsal al cartílago cricoides de la laringe, al final de la parte esofágica de la faringe (König y Liebich, 2011). En cuyes, el esófago se abre hacia la porción

caudodorsal de la faringe y pasa caudoventralmente sobre la superficie dorsal de la laringe (Imam *et al.*, 2021). Ocupa una posición en la superficie cerca de la entrada torácica. El esófago pasa mediante el mediastino de la cavidad torácica, atraviesa el diafragma en el hiato esofágico, y se extiende a través de la muesca esofágica del hígado, dorsal a la vena caudal y entra al estómago. El esófago se encuentra cerca de la mitad derecha de la curvatura menor del estómago y se une oblicuamente al orificio cardíaco (Wagner y Patrick, 1976).

3.2.2.3. Estómago. Ocupa la porción craneal izquierda del abdomen y contacta con el lóbulo izquierdo del hígado (Imam *et al.*, 2021). El eje largo se extiende transversalmente a través de la cavidad abdominal. La curvatura mayor se extiende caudoventralmente y la curvatura menor cranealmente. El estómago posee cuatro regiones: el cardias, el fondo, el cuerpo y el píloro. El cardias es un área pequeña que rodea el esófago a medida que pasa a través de la pared del estómago. El fondo es grande, con bolsa izquierda y craneal al cardias. El cuerpo más pequeño del estómago se encuentra a la derecha del fondo y conduce al píloro de paredes gruesas, que conecta el estómago con el intestino delgado. La superficie interna del cardias y el fondo es lisa; en el cuerpo y el píloro presenta surcos, arrugas o pliegues. No hay una porción queratinizada de la mucosa gástrica, porque es totalmente glandular (Wagner y Patrick, 1976; Clemons y Seemen, 2011; Imam *et al.*, 2021).

En comparación con las ratas, el esófago forma un ángulo agudo con la pequeña curvatura del estómago, donde el esófago ingresa al estómago aproximadamente en el medio de la pequeña curvatura. El antro pilórico es muy musculoso (Stan, 2018), y el píloro posee dentro pliegues longitudinales (Ghoshal y Bal, 1989).

3.2.2.4. Intestinos. Se divide en intestino delgado e intestino grueso. El intestino delgado es el segmento más importante desde el punto de vista digestivo y absorción de nutrientes. Las tres áreas funcionales del intestino delgado: el duodeno, el yeyuno y el íleon (Imam *et al.*, 2021), pueden distinguirse por la ubicación y las diferencias microscópicas, pero no pueden identificarse por puntos de referencia externos. Todo el intestino delgado mide aproximadamente 125 cm de longitud. La superficie de la mucosa del intestino delgado se caracteriza por tener vellosidades en todo el segmento. El conducto biliar común ingresa al duodeno tan solo alrededor de un centímetro caudal al píloro. El íleo entra en un pequeño compartimento del ciego, que a su vez se comunica a través de una amplia abertura con el ciego y el colon. Las paredes del íleon se proyectan ligeramente hacia la cavidad del ciego para formar la papila ileocecal (Clemons y Seemen, 2011; Wagner y Patrick, 1976).

El duodeno es el primer segmento del intestino delgado, típica con una curvatura en forma de S y tiene al páncreas en la segunda curvatura. Esta porción mide aproximadamente 8.9 centímetros de largo. Continúa hacia arriba y caudalmente en el lado derecho del mesenterio como el duodeno descendente, y gira alrededor del borde posterior del mesenterio mayor y luego hacia adelante en el lado izquierdo del mesenterio como el duodeno ascendente hasta un punto justo debajo del extremo posterior del riñón izquierdo. Continúa desde este punto como el yeyuno, y esta parte sigue con el íleon muy enrollado que, con el yeyuno mide más de 89 centímetros de largo. El íleon pasa por ciego y justo al lado de su entrada del colon toma su salida del ciego (Potter *et al.*, 1956).

En 1994, Chauca, *et al.* han reportado estudios comparativos de la medida intestinal en cuyes criollos y mejorados. La longitud (cm) de intestinos incluyendo el

ciego en cuyes criollos fue de un promedio de 262.2 y de cuyes mejorados 313.3 cm (Tabla 1).

Tabla 1.

Medidas del tracto digestivo de cuyes criollos y mejorados

Longitud (cm)	Criollos	Mejorados
Duodeno	7.6	10.4
Yeyuno	154.4	176.0
Ileon	2.3	3.7
Colon mayor	38.8	47.3
Colon menor	38.4	44.9
Ciego	22.8	31.0
Intestino + ciego	264.2	313.3

Nota: Tomado de (Chauca *et al.*,1994)

Entre el intestino delgado y el colon se encuentra el ciego, un órgano grande con forma de bolsa de unos 15.7 centímetros de un extremo al otro (Potter *et al.*, 1956). El colon corresponde al intestino grueso y pasa cranealmente a lo largo del margen izquierdo del ciego, ya que el colon ascendente forma un asa apretada y pasa dorsal al duodeno cerca al píloro, donde se dobla caudalmente como el colon descendente cerca del plano medio del abdomen. El colon continúa caudalmente hasta la abertura anal. El recto es el segmento terminal del intestino grueso y no está claramente delineado desde el colon, excepto por un aumento en el diámetro (Wagner y Patrick, 1976).

3.2.2.5. Ciego. Es el rasgo más característico del tracto gastrointestinal del cuy con forma de un saco semilunar de paredes delgadas y grandes con numerosas

bolsas laterales (Clemons y Seemen, 2011). Es un tubo intestinal terminado en un fondo que está limitado por la desembocadura del íleon (König y Liebich, 2011).

El ciego se encuentra en el lado izquierdo de la cavidad abdominal, y está formada por tres tenias coli, que pasa a lo largo de la curvatura menor y las superficies dorsal y ventral, respectivamente. Las paredes del ciego son delgadas y lisas, excepto por pliegues en forma de crestas y placas de Peyer. El ciego se comunica con el colon a través del orificio cecocólico ubicado aproximadamente 7 mm caudal al orificio ileocecal. La tenia coli es una fuente del músculo liso, constituido por fibras musculares dispuestas linealmente y corresponde a la capa muscular longitudinal externa (Wagner y Patrick, 1976).

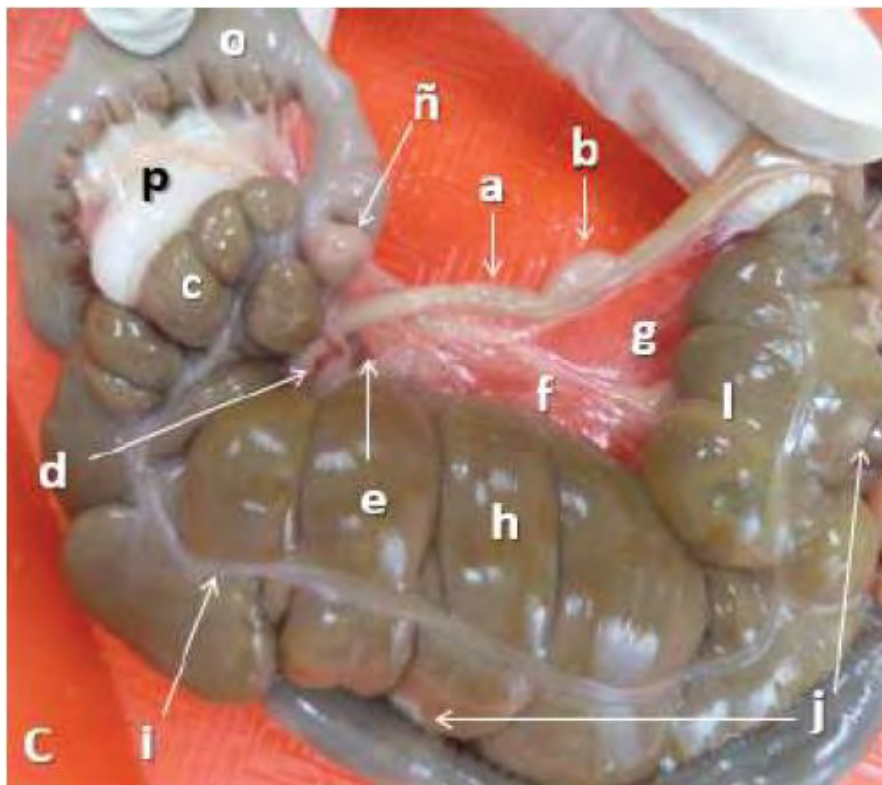
El ciego del cuy se divide en tres segmentos: una base, un cuerpo, y un vértice; siendo el cuerpo con mayor desarrollo en comparación a los otros segmentos. Internamente la base del ciego posee la papila ileal y el orificio cecocólico. La papila ileal se ve como un crecimiento evaginante cilíndrico de color claro del íleon hacia la luz del ciego. El cuerpo del ciego está dispuesto en forma de "V", con dos porciones descendente (proximal) y una porción ascendente (distal) dividida por una flexura (caudal), siendo más desarrollada la porción distal. Externamente presenta constricciones, saculaciones y tenias, e internamente las constricciones se corresponden con pliegues cecales. El vértice del ciego está delimitado por una profunda flexura craneal del cuerpo. Se relaciona con el íleon por medio del pliegue ileocecal accesorio que lo acompaña hasta el punto medio de su trayecto (Jara *et al.*, 2018).

El ciego del cuy posee como característica principal saculaciones transversales de variado desarrollo delimitadas longitudinalmente por tenias. El promedio de saculaciones en cuyes recién nacido y en cuyes de ocho semanas de

edad es de diez y once respectivamente. Las constricciones externas forman internamente a los pliegues. Las constricciones más profundas y espaciadas forman pliegues primarios, desarrollados y constantes. El íleon se une al ciego por medio de 2 pliegues, el pliegue ileocecal que inicia en la base del ciego, y el pliegue ileocecal accesorio, de forma triangular y continuación del pliegue ileocecal hasta el punto medio del vértice del ciego (**Figura 3**; Jara *et al.*, 2018).

Figura 3.

Vista dorsal de los pliegues ileocecal accesorio y cecocólico en el cuy (cavia porcellus) masculino raza Perú, semana cuatro de edad



Nota: a.- Ileon, b.- Placas de Peyrer del Ileon, c.- Base del ciego, d.- Ganglios linfático cecales, e.- Abertura del pliegue ileocecal, f.- Pliegue ileocecal accesorio, g.- Mesoíleon, h.- Cuerpo del ciego, i.- Tenia dorsal, j.- Placas de Peyrer del Ciego, l.- Vértice del ciego, ñ.- Placas de Peyrer de la ampolla del colon ascendente, o.- Colon

ascendente, p.- Pliegue cecocólico. Adaptado de Contribución al estudio anatómico e histológico del ciego del cuy (*Cavia porcellus*) raza Perú (Jara *et al.*, 2018).

3.2.3. Histología del sistema digestivo

3.2.3.1. Estructuración histológica del tubo digestivo. El tubo digestivo es una estructura tubular modificada que se extiende desde la boca hasta el ano, con características diferentes en cada especie (Banks, 1993). De forma general, la mayoría de los órganos tubulares tiene cuatro capas concéntricas llamadas tunicas. A partir de la superficie luminal a la periferia, éstas son la túnica mucosa, la tela submucosa, la túnica muscular y la túnica adventicia (o túnica serosa) (**Figura 4**). Pueden encontrarse todas las tunicas o quizá falte una o más de ellas, o bien es posible que una o más se modifiquen para satisfacer las necesidades locales específicas. Estas variaciones y otras características permiten identificar al órgano (Banks, 1993).

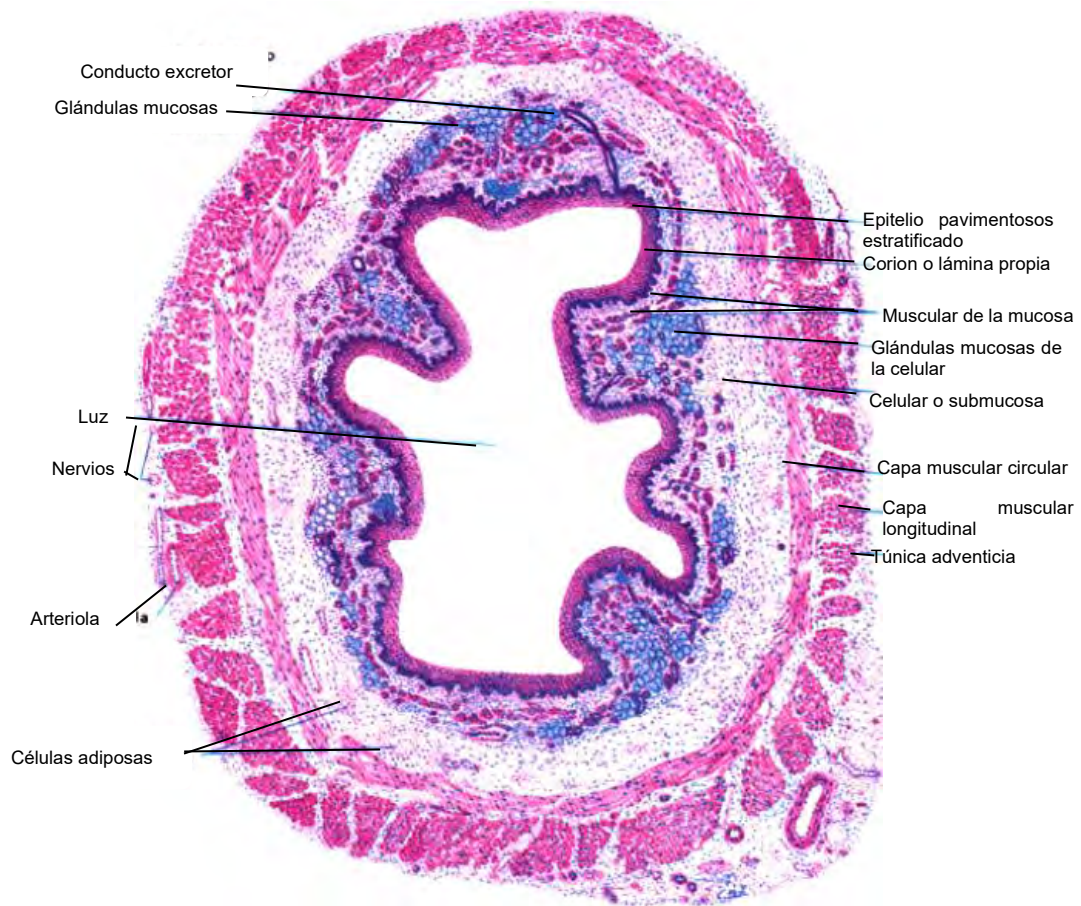
La primera capa comienza con la mucosa que compone de un revestimiento epitelial interno, o lámina epitelial, una lámina propia media y una muscular de la mucosa externa que conforma la capa más profunda de la mucosa (Bacha y Bacha, 2001; Geneser, 2000). La segunda capa que forma a la pared es la submucosa y está compuesta por tejido conjuntivo laxo. La muscular externa en la mayoría de los sitios está formada por dos capas de tejido muscular liso, dependiendo de la función que cumplan. Estos promueven el movimiento de la capa mucosa, con independencia de otros movimientos del tubo digestivo, lo que aumenta el contacto de la mucosa con el alimento. La serosa es una membrana más externa que consiste en un epitelio simple plano (mesotelio) y una pequeña cantidad de tejido conjuntivo subyacente. Donde la pared del tubo digestivo está adherida o fijada directamente a las estructuras

contiguas en lugar de serosa hay una adventicia compuesta únicamente por tejido conjuntivo (Ross y Pawlin, 2007; Junqueira *et al.*, 2015).

3.2.3.1.1. Mucosa. Es la capa más interna del tubo digestivo, y está en contacto directo con el contenido digestivo. Las diferencias funcionales en las distintas secciones del tracto digestivo se reflejan, sobre todo, en variaciones de las características de la membrana mucosa (Geneser, 2000). Cada segmento tiene particularidad histológica. La estructura del esófago, el estómago y los intestinos delgado y grueso difieren de manera considerable y casi todas las diferencias se hallan en la mucosa. El epitelio varía a lo largo del tubo digestivo y está adaptado a las funciones específicas de cada uno de los órganos digestivos. La mucosa cumple tres funciones principales: protección, absorción y secreción (Ross y Pawlin, 2007).

Figura 4.

Esófago, ilustración histológica de las capas



Nota: Se observan todas las capas concéntricas, característico de un tubo digestivo. Tinción hematoxilina-eosina, 20 X. Adaptado de Esófago (Piezzi y Fornés, 2006).

La capa mucosa se compone de tres subcapas: la lámina epitelial mucosa, lámina propia mucosa y lámina muscular mucosa. La lámina epitelial mucosa es la capa epitelial que posee uno o más tipos de células epiteliales según a la función específica del órgano. Sirve como barrera que separa la luz del tubo digestivo del resto del organismo, y contribuye a la protección contra la entrada de antígenos, agentes patógenos y otras sustancias nocivas. También con frecuencia es posible hallar una membrana basal (Banks, 1993; Geneser, 2000; Ross y Pawlin, 2007).

La lámina propia mucosa contiene glándulas mucosas, pequeños vasos, nervios y pliegues que atraviesan la lámina epitelial mucosa. Es un espacio del tejido conjuntivo esencial subyacente a la capa epitelial, constituido por tejido colágeno laxo o tejido conjuntivo reticular. El tejido conjuntivo de este espacio puede tener muchas células de protección, ya sea libres o dentro de los nódulos linfáticos. La lámina muscular mucosa (*muscularis mucosae*) es la parte más externa de la mucosa, tiene una o más capas de músculo liso; una capa interna circular y una capa externa longitudinal. Las cubiertas musculares lisas dentro de estas láminas casi siempre son continuas a pesar de que la presencia de la lámina es variable. La contracción de este músculo produce el movimiento de la mucosa para formar crestas y depresiones que facilitan la absorción y la secreción. Este movimiento focalizado de la mucosa es independiente del movimiento peristáltico de toda la pared del tubo digestivo. Por lo tanto, constituye una demarcación entre la lámina propia mucosa y la submucosa (Banks, 1993; Ross y Pawlin, 2007).

3.2.3.1.2. Submucosa. Se compone de una capa de tejido conectivo laxo con una distribución menos fina que el tejido conjuntivo de la lámina propia mucosa” (Banks, 1993), que puede contener unidades glandulares (glándulas submucosas). En los órganos sin lámina muscular mucosa o *muscularis mucosae*, la lámina propia y la submucosa se unen sin una clara línea de demarcación (Dellmann, 1993). Cuando no se encuentra lámina muscular mucosa, la lámina propia mucosa y la submucosa, juntas se llaman lámina propia submucosa (Banks, 1993).

A través de la capa submucosa recorren vasos sanguíneos de mayor calibre que envían ramas hacia la mucosa, la muscular externa y la serosa. Además, contiene vasos linfáticos y un plexo nervioso. La extensa red nerviosa de la submucosa contiene fibras sensitivas viscerales de origen generalmente simpático, ganglios

parasimpáticos (terminales) y fibras nerviosas parasimpáticas preganglionares y posganglionares. El sistema nervioso entérico está constituido por los somas de las neuronas ganglionares parasimpáticas y sus fibras nerviosas posganglionares. Este sistema tiene primariamente a su cargo la inervación de las capas musculares lisas del tubo digestivo y puede funcionar de manera totalmente independiente del sistema nervioso central. En la submucosa la red de fibras nerviosas amielínicas y células ganglionares constituyen el plexo submucoso o de Meissner (Ross y Pawlin, 2007).

3.2.3.1.3. Muscular. Es una gran capa de musculatura lisa que rodea la submucosa en casi todo el tracto digestivo, salvo en ciertas partes de la boca, la faringe y el esófago donde, en cambio, se encuentra musculatura esquelética estriada (Geneser, 2000).

La mayoría de los órganos del tubo digestivo están constituidos por la capa muscular que posee dos capas concéntricas de músculo liso relativamente gruesas. Las células de la capa interna forman una espiral estrecha conocida como con orientación circular, mientras que las de la capa externa forman una espiral laxa que recibe el nombre de capa orientada longitudinalmente. Entre las dos capas musculares hay una delgada lámina de tejido conjuntivo. Dentro de este tejido conjuntivo está el plexo mientérico (plexo de Auerbach) que contiene los somas (células ganglionares) de neuronas parasimpáticas posganglionares y de neuronas del sistema nervioso entérico así como vasos sanguíneos y vasos linfáticos (Ross y Pawlin, 2007). El estómago normalmente está constituido por tres subcapas musculares: circular interna, circular externa y longitudinal media (Dellmann, 1993). Se ha visto que el esófago de los conejos tiene tres subcapas de músculos estriados semiinvoluntario que se extienden hasta el cardias del estómago, a diferencia de los

humanos, donde el músculo estriado comprende los dos tercios superiores del esófago. La mucosa del esófago no contiene las glándulas (Suckow *et al.*, 2012).

Las contracciones de la capa muscular, generadas y coordinadas por los plexos nerviosos, impulsan y mezclan el alimento ingerido a lo largo del tubo digestivo, es decir peristaltismo u ondas contráctiles (Junqueira *et al.*, 2015). El peristaltismo se caracteriza por la contracción y acortamiento de los distintos órganos. La capa circular interna comprime y mezcla el contenido del tubo digestivo por constricción luminal mientras que la contracción de la capa longitudinal externa impulsa el contenido luminal por acortamiento del tubo (Ross y Pawlin, 2007).

3.2.3.1.4. Adventicia y/o serosa. La adventicia está formada por tejido conectivo colágeno laxo que cubre a un órgano. Se observa en vasos sanguíneos, nervios, ganglios y tejido adiposo. También forma parte del tubo digestivo. Esta cubierta externa es parte de los órganos que no se relacionan muchos con los espacios celómicos (Banks, 1993; Geneser, 2000).

La serosa es una membrana compuesta por una capa fina de tejido conectivo laxo, revestida de epitelio simple plano conocido como mesotelio. Recubre a toda la superficie del peritoneo visceral. La serosa es la capa más superficial de las partes del tubo digestivo que están suspendidas en la cavidad peritoneal. Por lo tanto, la serosa es continua tanto en el mesenterio como en el revestimiento de la pared abdominal (peritoneo parietal; Ross y Pawlin, 2007; Junqueira *et al.*, 2015).

La capa adventicia y la serosa son las tunicas que permite el acceso de vasos sanguíneos, linfáticos y nervios. Vasos sanguíneos y linfáticos de gran calibre y troncos nerviosos atraviesan la serosa (desde el mesenterio) para alcanzar la pared del tubo digestivo. En el tejido conjuntivo de la serosa (y del mesenterio) puede aparecer una gran cantidad de adipocitos. Hay partes del tubo digestivo que no

poseen una serosa, por ejemplo, la porción torácica del esófago y porciones de estructuras abdominales y pelvianas que están fijadas a la pared de la cavidad. Estas estructuras están adheridas a la pared abdominal y pelviana por un tejido conjuntivo, la adventicia, que se mezcla con el conjuntivo propio de la pared de la cavidad correspondiente (Banks, 1993; Ross y Pawlin, 2007).

3.2.3.2. Histología del tubo digestivo en cuyes. Los tres segmentos del esófago de los cuyes está revestido por epitelio escamoso estratificado queratinizado y no hay glándulas en la lámina propia ni en la submucosa. La muscularis mucosae está formada por células musculares lisas dispuestas longitudinalmente. La capa submucosa es libre de glándulas y compuesta de colágeno y fibras elásticas y vasos sanguíneos. La capa muscular externa está formada por células musculares estriadas dispuestas en 3 capas en los 2 primeros tercios del esófago, mientras en algunas regiones de la circunferencia del segmento abdominal, las células forman 4 capas (Darvishzadeh y Mohammadpour, 2014; Rus *et al.*, 2019).

El estómago de los cuyes compone de tres regiones: cardiaca, fúndica y pilórica. El grosor de la mucosa varía en las tres regiones, siendo el fondo con mayor espesor que las otras. El epitelio escamoso estratificado cubre la mucosa de la región cardíaca tipo A con estrato granuloso visible, mientras que el epitelio cilíndrico simple con glándulas gástricas y fosas cubre la mucosa de las otras regiones. Las fibras musculares esqueléticas y lisas revisten la capa muscular del cardias tipo A, mientras que la disposición espiral, circular y longitudinal de las fibras musculares lisas se encuentran en las otras regiones. Todas las regiones del estómago son completamente glandulares. Se dividen en glándulas tubulares simples y ramificadas, basales, poco profundas y profundas y están compuestos por distintos tipos celulares (Abd, 2016).

El epitelio de recubrimiento y glandular del intestino en cuyes incluye algunas células secretoras de moco como las células caliciformes secretoras de mocos, células de las criptas profundas (DCS, por sus siglas en inglés). Las células DCS se encuentran en las partes profundas de las glándulas de Lieberkühn del yeyuno y el íleon (Chende *et al.*, 2022). La pared del duodeno posee una gruesa capa mucosa, una capa muscular delgada (de dos capas circulares internas y longitudinales externas) y una submucosa muy delgada. Las células de Paneth se distribuyen por toda la mucosa duodenal. La muscular de la mucosa está presente continuamente en toda la mucosa, al igual que las glándulas de Brunner. En la submucosa se muestra ausencia de los plexos nerviosos de Meissner y presencia plexos nerviosos de Henle. La capa muscular está formada por una capa circular interna más gruesa y longitudinal externa más delgada. Los plexos nervioso de Auerbach se encuentra entre las dos capas en forma de rosario (Saffar, 2019).

3.2.3.3. Histología del ciego. El ciego es una modificación intestinal en herbívoros con estómago simple (equinos, conejos, y cuyes) (Banks, 1993). Histológicamente la pared cecal de los cuyes es delgada e incluye mucosa, submucosa, muscular externa, y serosa (Ross *et al.*, 1989; Chende *et al.*, 2021).

3.2.3.3.1. Mucosa del ciego. La mucosa es la capa más desarrollada de la pared del ciego y contiene al epitelio simple cilíndrico, glándulas, lámina propia y muscularis mucosae. A este nivel, se encuentran las criptas similares a los del estómago, y el número es significativamente menor que en el intestino delgado. Las criptas son invaginaciones de la mucosa llamadas glándulas de Lieberkühn, así mismo se observa una fina muscular de la mucosa. En la lámina propia se observan abundantes células plasmáticas y escasos linfocitos (Jara *et al.*, 2018; Chende *et al.*, 2022). La válvula cecocólica presenta una túnica mucosa con la misma estructura que

la del ciego, recubriéndolas en toda su extensión. La mucosa interna de la papila ileal presenta un epitelio cilíndrico simple con células caliciformes, formando vellosidades y a nivel de la base, criptas que contienen glándulas de Lieberkühn. La mucosa del orificio ileocecal conserva las características propias del íleon, sin embargo, en la porción del borde externa de la papila, se observa la transición abrupta entre la mucosa del íleon y del ciego (Jara *et al.*, 2018).

3.2.3.3.2. Submucosa. Continúa a la mucosa, y presenta abundante tejido conjuntivo laxo con presencia de vasos sanguíneos, vasos linfáticos y plexos nerviosos submucosos o plexo de Meissner (Chende *et al.*, 2022). La valva cecocólica presenta la túnica submucosa de tejido conjuntivo laxo, escaso y discontinuo, con presencia de vasos sanguíneos en toda su extensión. Numerosas placas de Peyer se observan como múltiples agregaciones de folículos linfoides ubicadas entre la capa muscular de la mucosa y la capa submucosa (Jara *et al.*, 2018).

3.2.3.3.3. Capa muscular. El ciego posee la capa circular interna de la túnica muscular que se observa como secciones desorganizadas, con presencia de tejido conjuntivo laxo. La capa longitudinal externa de la túnica muscular, se observa sólo a nivel de las tenias musculares del ciego, mostrando apariencia compacta. Se puede observar a los plexos nerviosos mientéricos o plexos de Auerbach entre ambas capas musculares lisas en el estrato intermuscular de tejido conectivo. Sin embargo, la papila ileal presenta la túnica muscular de dos capas continuas de músculo liso, la circular interna del ciego y la circular interna del íleon formando el esfínter de la papila a nivel del orificio ileocecal. Entre ambas capas se observan plexos nerviosos mientéricos (Jara *et al.*, 2018; Chende *et al.*, 2021).

3.2.3.3.4. Capa serosa. “La túnica serosa está constituido por la presencia de epitelio plano simple y tejido conjuntivo laxo, donde se localizan algunos plexos nerviosos subserosos, excepto a nivel de las tenias” (Jara *et al.*, 2018).

3.2.4. Fisiología del sistema digestivo

El aparato digestivo constituye una serie de tubos con variaciones del diámetro asociado a las glándulas anexas, que fundamentalmente participan en la ingestión y digestión de los alimentos, para distribuir a los nutrientes en el organismo). Los órganos que están estrechamente asociados con la digestión y la absorción son: el hígado (secreta bilis que desemboca en el intestino delgado) y el páncreas (secreta enzimas digestivas que van al intestino delgado). Sin embargo, el tubo digestivo es una estructura tubular modificada que se emplea para ingerir y digerir alimentos, y también para eliminar algunos de los desechos de la actividad metabólica realizada por el cuerpo del animal. Siendo su función primordial encargarse de la asimilación eficiente de los nutrientes y rechazar los componentes de la dieta que no se necesita o son potencialmente dañinos para el animal (Church *et al.*, 2002).

Es una estructura compleja con funciones endocrinas y exocrinas con tendencia al objetivo de la digestión de los alimentos. Suministra al organismo un aporte continuo de agua, electrolitos, vitaminas y nutrientes (Hall, 2011), llevando a cabo cinco funciones: motilidad, secreción, digestión absorción y almacenamiento. Según las necesidades de los diferentes sistemas orgánicos, el aparato digestivo controla estas funciones por medio de dos sistemas: intrínseco y extrínseco. Cada uno de estos sistemas tiene dos componentes: nervioso y endocrino. La función endocrina regula los procesos digestivos. El sistema nervioso (SNE) junto con el sistema nervioso simpático y parasimpático controlan la mayor parte de las funciones GI independientemente del sistema nervioso central (SNC). El aparato digestivo está

inervado de los diferentes órganos, así como los vasos sanguíneos y linfáticos responsables del transporte de los componentes nutritivos separados de los alimentos que facilitan a la digestión de estos (König y Liebich, 2011; Klein, 2014).

Los movimientos de los músculos gastrointestinal (GI) tienen efectos directos sobre la ingesta ubicados en la luz de tracto GI. Estos movimientos tienen varias funciones: 1) propulsa la ingesta de un lugar al siguiente; 2) mantiene la ingesta en un lugar determinado para su digestión, absorción o almacenamiento; 3) rompe físicamente el alimento y mezcla con las secreciones digestivas, y 4) distribuye la ingesta en las superficies absorbentes (Klein, 2014). El músculo liso se excita por la actividad eléctrica intrínseca lenta (gracias a las células intersticiales de Cajal) y casi continua que recorre las membranas de las fibras musculares. Esta actividad posee dos tipos básicos de ondas eléctricas: 1) ondas lentas y 2) espigas (Hall, 2011). La motilidad del intestino delgado logra movimientos de batido y propulsivos. El batido son contracciones de mezcla, segmentarias no propulsivas resultado de las contracciones del músculo circular. Por el contrario, la propulsión son contracciones propagadas resultando en movimientos en dirección caudal de los contenidos de la luz intestinal, generadas por la contracción del músculo longitudinal (Boron y Boulpaep, 2017).

A través del estudio de sesquióxido de cromo incorporado a la dieta al 2%, Jilge (1980) determinó el tiempo total de tránsito gastrointestinal, siendo 3.7 horas". Sin embargo, Richardson (2000) señala que el proceso de digestión puede tomar desde 5 horas hasta varios días; el tiempo promedio de tránsito gastrointestinal es entre 13 y 30 horas. Los cuyes, típicos de un herbívoro, pasan una gran proporción del día comiendo. El consumo promedio de alimentos es de 6 g / 100 g de peso corporal, y hasta el 75% de la ingesta de alimentos puede estar en forma de

concentrados. La ingesta promedio de agua es de 85 mL en un adulto, pero esta cifra puede ser muy variable dependiendo de la cantidad de alimento verde húmedo consumido.

Las secreciones del aparato digestivo proporcionan un entorno acuoso para el proceso de digestión y absorción de nutrientes. La síntesis y secreción de estos líquidos son bien controlados y está regulado por acontecimientos endocrinos, paracrinos y neurales (Klein, 2014). En la digestión se produce la fragmentación y transformación de los nutrientes complejos en moléculas simples para posibilitar la absorción a través del epitelio intestinal. Algunos nutrientes como hidratos de carbono y lípidos inician en la boca, y la digestión de las proteínas se inicia en el estómago por acción de las proteasas gástricas, completando en el intestino delgado con la acción de las enzimas pancreáticas y las enzimas del borde en cepillo del intestino (Boron y Boulpaep, 2017).

En algunas especies, se lleva la digestión microbiana, que consiste en la fermentación de sustratos moleculares por acción de bacterias y otros microorganismos. La hidrólisis enzimática de grandes moléculas es esencial en la digestión fermentativa, siendo mucho más lenta que la glandular y la alteración de los sustratos mucho mayor. Como resultado de esta, la digestión se lleva a cabo en compartimentos especializados situados antes o después del estómago o intestino delgado (Klein, 2014). En cuyes, el ciego es muy desarrollado donde se realiza la fermentación bacteriana; su mayor o menor actividad depende de la composición de la ración. Realiza cecotrofia para reutilizar el nitrógeno, lo que permite un buen comportamiento productivo con raciones bajas o medias de proteína (Chauca, 1997).

3.2.4.1. Ciego. El cuy es clasificado como una especie monogástrica y según su anatomía gastrointestinal como fermentador post-gástrico debido a los

microorganismos que posee a nivel del ciego (**Tabla 2**). Generalmente, la mayor parte de la ingesta no demora más de dos horas en pasar del estómago e intestino delgado al ciego. Siendo el pasaje por el ciego muy lento pudiendo permanecer en él aproximadamente por 48 horas, comportándose como un saco de almacenamiento temporal de alimentos. Además, el ciego es un órgano muy grande que constituye cerca del 15 por ciento de su peso total. La dieta rica en celulosa puede retardar el tránsito del contenido intestinal mejorando la absorción de nutrientes. Y la absorción de la mayoría de nutrientes se realiza en el estómago e intestino delgado incluyendo los ácidos grasos de cadenas largas (Chauca, 1997).

Por su complejo desarrollo del ciego de los cuyes, se establece una fermentación y crecimiento microbiano, generando una significativa cantidad de nutrientes no aprovechadas, posterior a su digestión. El microbiota que existe en el ciego permite un buen aprovechamiento de la fibra. La producción de ácidos grasos volátiles, síntesis de proteína microbial y vitaminas del complejo B la realizan microorganismos, en su mayoría bacterias gram-positivas, que pueden contribuir a cubrir sus requerimientos nutricionales por la reutilización del nitrógeno a través de la cecotrofia, que consisten en la ingestión de las cagarrutas (Caballero, 1992).

La fermentación en el intestino grueso es similar que en el rumen, resultando en la producción de ácidos grasos volátiles de cadena corta (AGCC) principalmente ácidos acético, propiónico y butírico. La proporción de estos ácidos es influida por la disponibilidad del sustrato, la composición microbiana, y la condición fisiológica. La población microbiana del ciego en cuyes es poco conocida (Jassim y Andrews, 2009). El ciego de los cuyes es menos eficiente que el rumen debido a que los microorganismos se multiplican en un punto que sobrepasa a la acción de las enzimas proteolíticas. Aunque el tiempo de multiplicación de los microorganismos del ciego es

superior que la retención del alimento, se compensa a través de los mecanismos que aumenta su permanencia y en consecuencia la utilización de la digesta (Gómez y Vergara, 1995).

Se aproxima que el 30% de la población microbiana es estrictamente anaeróbica. Las bacterias se pueden clasificar en: celulolíticas, proteolíticas, lácticas y glicolíticas (amilolítica). De acuerdo a los estudios metabólicos y genéticos realizados, la microflora celulolítica cecal está predominantemente compuesto por ruminococcus (*Ruminococcus flavefaciens*, *Ruminococcus albus* y *Fibrobacter succinogenes*; Santos *et al.*, 2011). El ciego del cuy tiene la intensa actividad amilolítica y celulolítica, siendo la actividad amilolítica 10 veces más alta que la actividad celulolítica. Las enzimas cecales del cuy con capacidad amilolítica, presentan una mayor actividad a 40°C, mientras que la menor actividad se presenta a 20°C. Estos datos sugieren el potencial biotecnológico que poseen estas enzimas. La administración de estas enzimas en el alimento de cuyes podría influir de manera positiva en el rendimiento de esta especie (García, 2012).

“Los cuyes bajo condiciones normales en el funcionamiento del tracto digestivo muestran valores de pH del contenido del estómago de 1.53 y del ciego de 6.63” (Ramón, 2017).

Tabla 2.

Clasificación de algunas especies animales según las áreas del conducto gastrointestinal donde hay fermentación

Clase	Especie	Hábito Dietético
<i>Animales con fermentación en la zona posterior del intestino</i>		
Con fermentación en el ciego	- Varios roedores - Capíbara - Conejo - Rata	Pacedor Herbívoro selectivo Omnívoro
Animales con digestión en el colon y sáculo	- Caballo, burro, cebra - Monos del nuevo mundo - Cerdo, hombre	Pacedores Herbívoros selectivos
Colon sin sáculos	- Perro, gato - Murciélagos frugívoros	Omnívoros Carnívoros Herbívoros
<i>Animales con fermentación pregástrico</i>		
Rumiantes yseudorrumiantes	- Todas las especies - Mono del género <i>Colobus</i> - Hámster, rata de agua	Herbívoros Herbívoros selectivos Herbívoros selectivos
No rumiantes	- Canguro, wallabi, wallabi de cola corta - Hipopótamo y posiblemente otros suiformes - Perezoso	Herbívoros Herbívoros Herbívoros

Nota: Tomado de Church *et al.*, (2002).

3.2.4.2. Cecotrofia y coprofagia. Debido a la construcción del sistema digestivo de los cuyes, la coprofagia es necesaria para complementar muchos nutrientes esenciales. La producción bacteriana de nutrientes ocurre en el tracto gastrointestinal grueso, donde se realiza una absorción mínima. Comer sus heces es un método que provee los nutrientes necesarios (Soave y Brand, 1991).

La cecotrofia es un mecanismo fisiológico que consiste en la diferenciación de dos tipos de heces, de manera que la ingestión de los cecotrofos permite mejorar el aprovechamiento de algunos nutrientes. La razón por la que se ingiere los cecotrofos es por su carga nutricional debido a los microorganismos situados en el tramo posterior del aparato digestivo. Como consecuencia la capacidad de utilizar los productos resultantes de la actividad microbiana y evitar la pérdida a través de la excreción de las heces (Costa, 1992).

La coprofagia es un comportamiento en el que un animal vuelve a ingerir sus propias heces generalmente duras; mientras que, la cecotrofia es la ingestión de contenido cecal o también conocido como heces blandas. En conejos está muy establecida su capacidad para separar y consumir cecotrofos (heces blandas) directamente del ano en las primeras horas del día (De Blas y Wiseman, 2010). En los cuyes, algunos autores indican que macroscópicamente se distingue muy poco las heces blandas de las heces duras, consideran que el animal realmente realiza coprofagia (Sharkey, 2009).

La cecotrofia en los cuyes es una actividad de vital importancia, motivo por lo que se considera cecotrofos, aunque menos eficientes que los conejos. Los ritmos de consumo de alimentos son más fluctuantes durante las horas luz (Narváez, 2018). Asimismo, la coprofagia asegura que las proteínas sintetizada por las bacterias que crecen en las cámaras de fermentación distales, el ciego y el colon, no se pierda por defecación, sino que se reintroduzca (Franz *et al.*, 2011). Cuando se suprime la cecotrofia, el peso del tracto digestivo se ve reducido, especialmente debido a una reducción del contenido del estómago. Esto se puede asociar a una reducción del consumo de alimento. En los animales que no realizan cecotrofia, la fermentación se ve afectada en el ciego, con el incremento del pH a nivel cecal. La supresión de la

cecotrofia podría deberse a una enteropatía producida por un desorden en el ciego (Ramón, 2017).

El mecanismo de separación de colon (MSC) es necesario para la coprofagia. Esta capacidad permite el pasaje rápido de partículas alimenticias menos digeribles mientras retiene microorganismos, fluidos y partículas de alimentos más digeribles en el ciego mejorando la fermentación. Se conocen dos MSC diferentes en pequeños herbívoros, el movimiento peristáltico multidireccional (MSC de lavado) en los lagomorfos y el MSC trampa mucosa de los roedores. Los cuyes usan el MSC trampa mucosa, en el que las bacterias del ciego quedan atrapadas en la mucosidad del colon con pocas o ninguna partícula de alimento y regresan al colon a través de la antiperistalsis. El MSC de lavado es más eficiente en la extracción de materia bacteriana del tapón de digesta del colon que el MSC de trampa mucosa que se encuentra en los cuyes. Esto se relaciona directamente con la masa metabólica del cuerpo, los conejos necesitan un colon menos capacitado para su MSC donde un lavado de bacterias más eficiente se refleja en la digestibilidad de la fibra más baja. Esto contribuye a un tracto digestivo más ligero y su capacidad de correr más rápido que otros mamíferos de tamaño similar (Franz *et al.*, 2011; Kohles, 2014).

3.2.5. Crecimiento y desarrollo cecal postnatal

Los mamíferos monogástricos con fermentación posgástrica, tienen mayor desarrollo del ciego (equinos, roedores, lagomorfos, etc.). Según Lawrence *et al.*, (2007) los equinos, debido a su estrategia reproductiva precoz, nacen con muchos de sus órganos funcionalmente bien desarrollados. La formación embrionaria del sistema digestivo es interesante, a los 65 días los intestinos contienen glándulas y vellosidades con altura variables. Aunque el desarrollo de las células intestinales es progresivo, las células endodérmicas cuboidales indiferenciadas a lo largo del eje de

diferenciación permanecen hasta la mitad de la gestación del caballo (Rodrigues *et al.*, 2014). El desarrollo y la maduración del tracto gastrointestinal comienzan en el útero y continúan hasta la edad adulta en el caballo. A la edad adulta el ciego tiene un tamaño considerable de longitud media 1.25 m y con una capacidad de 25 a 30 litros (Getty, 2002).

En los conejos, las vellosidades de la mucosa del intestino delgado se ven más delgadas y con forma de dedo en el período de lactancia, y luego se vuelven más anchas o con forma de lengua o placa en la edad adulta (Chiou, 1997). El ciego entre la tercera y cuarta semana sufre cambios dramáticos en las características anatómicas, histológicas y funcionales. Y el desarrollo se evidencia a las 12 semanas de edad.

Los cuyes nacen en un estado avanzado de maduración por lo que no son tan dependientes de la leche materna como otros mamíferos. Amamanta por un corto tiempo en comparación a otras especies y prácticamente toma alimentos desde que nace, preparando el ciego para su función digestiva de adulto (Chauca *et al.*, 1997).

3.2.6. Manejo productivo

Existen tres niveles de producción de cuyes, caracterizados por la función que ésta cumple dentro del contexto de la unidad productiva. Estos sistemas de crianza son el familiar, familiar – comercial y comercial (Chauca, 1997). Los cuyes generalmente son criados en un sistema de poligamia, este tipo de sistema permite tener un solo macho para 4 a 20 hembras, y el tamaño del grupo es determinado por la combinación entre la producción requerida y la disponibilidad de las hembras. Usualmente, el macho es colocado con un grupo de mayor número de hembras para garantizar que todas las hembras en estro sean cubiertas (Noonan, 1994). En animales de laboratorio se recomienda jaulas de metal con un espacio mínimo de 652

a 940 cm² por adulto, y una altura entre 17.8 y 25 cm, mantenidas bien limpias y sin corrientes de aire (Quesenberry, 1994).

El ciclo estral tiene una duración de 15 a 16 días. En la hembra, la vagina abierta está cerrada por una membrana, excepto durante el estro, parturienta, y los 20 a 25 días de gestación (Noonan, 1994; Richardson, 2000). El tiempo de la gestación oscila entre 58 y 72 días dependiendo del tamaño de la camada. El parto se presenta a cualquier momento del día o de la noche, y el número de crías por parto depende de la selección de animales, el manejo, la alimentación y la sanidad. Los gazapos nacen completamente formados y muy activos con un peso de 80 a 90 gramos. Después de algunas horas las crías son capaces de consumir forrajes, además del calostro y la leche materna (Quesenberry, 1994; López *et al.*, 2003).

El destete representa la cosecha del productor de cuyes, ya que debe recogerse a las crías de las pozas de sus madres. Del manejo adecuado que se le brinde al gazapo en esta etapa dependerá en parte el buen desarrollo del animal. La edad adecuada del destete está entre los 10 y 14 días, pudiendo realizarse a la primera semana sin detrimento del crecimiento del lactante, y con pesos entre 220 y 360 gramos; sin embargo, con destetes más tempranos hay un mayor índice de mortalidad (Chauca, 1997; López *et al.*, 2003).

3.2.7. Técnicas histológicas

3.2.7.1. Fijación de tejidos

La fijación preserva los tejidos deteniendo la autólisis post mortem y permite que los tejidos permanezcan sin alteraciones luego de subsecuentes tratamientos (Prophet *et al.*, 1995; Banks, 1993). En el proceso de fijación se estabilizan las proteínas, porque los fijadores favorecen la formación de enlaces cruzados entre las moléculas proteicas. De esta manera se mantienen todas las relaciones entre las

estructuras como en la célula viva. También, produce la inactivación de algunas enzimas celulares, eliminación de microorganismos evitando la destrucción celular (Geneser, 2000). Frecuentemente los fijadores químicos usados son formaldehído, glutaraldehído, paraformaldehído, alcohol etílico, ácido acético, ácido pícrico, dicromato de potasio, ácido crómico, ácido ósmico (Banks, 1993). En la selección del fijador interviene varios factores tales como las estructuras y entidades que se van a demostrar y los efectos a corto y largo plazo del almacenaje. La formalina neutra tamponada al 10% es considerada como el mejor fijador general para especímenes. Aunque no es el fijador de elección para los carbohidratos, pero si preserva a las proteínas para que mantengan el glucógeno (Prophet, *et al.*, 1995).

3.2.7.2. Bateria de deshidratación y aclaramiento

La deshidratación y el aclaramiento son pasos designados para remover toda el agua de los tejidos y reemplazarlas con un medio que se solidifique y permita el corte de estos tejidos (Prophet *et al.*, 1995). Diversos deshidratantes se usan (etanol, butanol, dioxano, isopropanol), pero el etanol es el más utilizado (Banks, 1993). Los alcoholes usados rutinariamente son de concentraciones más bajas hasta las más altas (Prophet *et al.*, 1995). Los aclarantes son miscibles con soluciones deshidratantes y de inclusión, y el xileno es generalmente usado para la inclusión rutinaria en parafina por su compatibilidad con muchos tipos de tejidos (Banks, 1993; Prophet *et al.*, 1995).

3.2.7.3. Inclusión de parafina

La inclusión es el proceso de rodear un tejido con una sustancia firme tal como la cera para obtener secciones bien delgadas. La parafina es el medio de inclusión más popular y el más frecuentemente usado (Prophet *et al.*, 1995). Las muestras aclaradas se procesan a través de soluciones que contienen concentraciones

crecientes de parafina. La solución de inclusión se mantiene a una temperatura de fusión entre 50° a 68° C, durante el proceso de infiltración, sin embargo, el calor puede modificar la morfología de los tejidos (Banks, 1993).

3.2.7.4. Corte de tejidos

El objetivo de la inclusión es posibilitar la reducción del tejido a láminas lo suficientemente delgadas como para permitir el paso de la luz para examinarlo al microscopio. Los micrótomos son instrumentos de gran precisión que permiten obtener cortes delgados (Celaya y Carranza, 2015). Se usan dos tipos de micrótomos para la microscopía de luz: micrótomos rotatorio, en el cual lo que se mueve es el bloque, y el micrótomos deslizante, en el cual la cuchilla se mueve, útil cuando se cortan bloques grandes. Después de infiltración completada con la parafina se obtienen bloques, y son colocadas, orientadas en el micrótomos, después reajustadas, en el portabloque y paralelo a la cuchilla. El rebanamiento del tejido inicial consiste en obtener láminas gruesas hasta que la superficie tisular entera esté expuesta. Luego se enfría el bloque y la cuchilla, esto facilita el corte creando cintas uniformes (Prophet *et al.*, 1995). La mayoría de los preparados para microscopía óptica tienen un espesor de alrededor de 5 a 10 μm (Geneser, 2000).

3.2.7.5. Batería de tinción

Existen numerosas tinciones, pero la más usada es una combinación que emplea hematoxilina y eosina (Bacha y Bacha, 2001). El agente colorante activo, la hemateína, se forma por oxidación de la hematoxilina. Este proceso, conocido como “maduración”, ocurre espontáneamente si las soluciones de hematoxilina se dejan en reposo por varios días (Prophet *et al.*, 1995). “La eosina es un colorante artificial (se trata de derivados hidroxixanténicos halogenados con tres grupos de anillos) y se emplea tanto en soluciones acuosas como alcohólicas” (Signorelli *et al.*, 2013).

La tinción tricrómico de Masson emplea tres tipos de colorantes, hematoxilina la fucsina y el verde luz o anilina. Esta tinción es muy útil para poner de manifiesto las fibras de colágeno, y el conectivo en general (Megía *et al.*, 2018). Estas fibras tienen afinidad por los colorantes ácidos, gracias a la gran cantidad de grupos catiónicos de los aminoácidos que conforman las cadenas polipeptídicas. En esta tinción se emplean tres diferentes colorantes para diferenciar el núcleo celular (hematoxilina férrica), el citoplasma (fucsina) y las fibras de colágeno (azul de anilina; Salazar y Moreno, 2016).

3.2.7.6. Montaje

Como paso final de la técnica histológica es cubrir la porción que contiene el tejido con un vidrio muy delgado, denominados cubreobjetos. Para pegar la laminilla, hay tres tipos de medios de montaje que se pueden usar: resinas naturales, resinas sintéticas, y medios acuosos. De las resinas naturales, el bálsamo de Canadá es la resina más usada (Prophet *et al.*, 1995).

CAPITULO IV

Materiales y Métodos

4.1. **Ámbito de Estudio**

4.1.1. **Lugar y tiempo de estudio**

El presente estudio se realizó en dos lugares diferentes: Sicuani y Maranganí. La crianza de cuyes y el muestreo de los ciegos en el Fundo San Marcos del Instituto Veterinario de Investigaciones Tropicales y de Altura (IVITA – Maranganí), Facultad de Medicina Veterinaria de la Universidad Nacional Mayor de San Marcos, ubicado en el distrito de Maranganí. El procesamiento de muestras y generación de láminas en el laboratorio Histología y Patología ubicado en Sicuani, e interpretación, digitalización y morfometría de láminas en el laboratorio de microscopia confocal – Maranganí, de la Escuela Profesional de Medicina Veterinaria filial Canchis de la Facultad de Ciencias Agrarias, Universidad Nacional de San Antonio Abad del Cusco; entre los meses de marzo a julio de 2020 y agosto a octubre del 2021.

4.1.2. **Ubicación geográfica**

El fundo de IVITA – Maranganí de la UNMSM está ubicado en el distrito de Maranganí, uno de los ocho distritos de la Provincia de Canchis – Cusco. Posee un clima templado, y se encuentra comprendido entre:

Latitud Sur : 14°21'23"

Longitud Oeste : 71°10'06"

Altitud promedio : 3 698 m.s.n.m. (INEI, 2017)

El laboratorio de Histología y Patología de la Escuela Profesional Medicina Veterinaria filial Sicuani está ubicado en la ciudad de Sicuani, provincia de Canchis – Cusco y se encuentra entre:

Latitud Sur : 14°16'16"

Longitud Oeste : 71°13'44"

Altitud promedio : 3 546 m.s.n.m. (INEI, 2017)

4.2. Materiales

4.2.1. *Materiales biológicos*

- Cuyes domésticos tipo 1

4.2.2. *Materiales de recolección de datos para morfometría macroscópica*

- Mameluco
- Hilos de varios colores
- Agujas
- Botas
- Mesa
- Mandil
- Equipo mínimo de disección
- Hoja de bisturí
- Tijeras
- Guantes desechables
- Mascarillas
- Gasas
- Balanza digital
- Regla milimetrada de 20 cm
- Frascos de boca ancha y hermética para las muestras
- Lapicero de tinta indeleble para rotular frascos
- Formol tamponado al 10%
- Cuaderno de apuntes
- Lápiz

- Jeringas 1, 3, 5, 10 mL y agujas 21G
- Pentobarbital sódico

4.2.3. *Materiales de recolección de datos para morfometría microscópica*

4.2.3.1. Equipos de laboratorio

- Cámara de flujo laminar (Biobase)
- Frascos de boca abierta y hermética (batería para deshidratación y aclaramiento)
- Cubetas de coloración de vidrio (batería de tinción)
- Láminas cubreobjetos y portaobjetos
- Equipos de inclusión de parafina (Leica)
- 2 hornos estufa (Thermo Scientific)
- Reloj de control
- Baño maría (Leica)
- Bandeja para agua fría
- Pinceles
- Papel toalla
- Cuchillas de perfil alta
- Micrótopo (Leica)
- Plancha caliente (Leica)
- Computadora (Worksystem)
- Microscopio confocal (Carl Zeiss 200)
- Cámara digital (AxioCam 512 color)
- Software de ZEISS ZEN versión 2.3


4.2.3.2. Reactivos e insumos

- Formol tamponado al 10%

- Formol al 10%
- Agua destilada
- Alcohol absoluto (100°)
- Alcohol 96°
- Alcohol 95°
- Alcohol 90°
- Alcohol 70°
- Alcohol 50°
- Hematoxilina
- Eosina
- Parafina
- Xilol
- Alcohol ácido
- Bálsamo de Canadá

Figura 5.

Materiales y equipos utilizados

	
<p>Materiales Biológicos (cuyes)</p>	<p>Materiales de muestreo</p>



Baterías de la técnica histológica



Microscopio confocal

4.3. Metodología

Tabla 3.

Resumen general de la metodología de investigación

Campo		Microscopía	Microscopía	
- Pesado de cuyes	- Empadre	- Preparación de formol tamponado al 10 %	Laboratorio	Morfometría
- Alimentación	- Eutanasia y necropsia	- Medidas de las tenias	- Tallado de tejidos	- Toma de fotos
	- Almacenamiento de muestras	- Almacenamiento de muestras	- Deshidratación y aclaramiento	- Histometría
			- Inclusión con parafina	
			- Corte	
			- Tinción y montaje	

4.3.1. Animales

En el presente estudio se utilizó un total de 39 cuyes criados en los galpones del Fundo San Marcos de la Estación IVITA-Maranganí de la Universidad Nacional Mayor de San Marcos en el distrito de Maranganí, y fueron considerados las siguientes edades: 1, 2, 3, 4, 5, 6, 7, 10, 15, 30, 45, 60 y 120 días, 3 cuyes por grupos de edad. Donde el día 1 (día de nacimiento) al día 15 (destete) se consideran lactantes, a los de 30 días recria I o cría, 60 días recria II o de engorde y a 120 días como adulto (Chauca, 1997). Los cuyes fueron de tipo 1. El manejo de los cuyes fue

separando 5 hembras y 1 macho en cada jaula y los pesos considerados óptimos para el empadre fueron entre 600 a 700 gramos para hembras y entre 1000 a 1100 gramos para machos (Chauca, 1997), y todos los cuyes recibieron una alimentación de acuerdo al sistema de la granja. La alimentación no fue estrictamente controlada, sin embargo, generalmente en las mañanas fueron alimentados con forrajes entre gramíneas y leguminosas (avena, rey Grass, alfalfa, y pastos comunes), y en las tardes concentrados y forrajes.

4.3.2. Morfometría macroscópica

4.3.2.1. Preparado de formol tamponado al 10%. Para la fijación de los tejidos, se usó el formol o formalina debido a su fácil accesibilidad y pocas alteraciones en los componentes celulares.

El preparado del formol tamponado se realizó en el laboratorio de Histología y Patología de la escuela Profesional Medicina Veterinaria, UNSAAC, utilizando a la siguiente fórmula:

Formaldehído 40%.....	100 mL
Agua destilada.....	900 mL
Fosfato de sodio, monobásico.....	4.0 g
Fosfato de sodio, dibásico (anhidro).....	6.5 g

4.3.2.2. Eutanasia y necropsia. La eutanasia es una forma de muerte inducida con un dolor y angustia mínima, y la técnica debería basarse en una rápida inconsciencia, parada cardiorrespiratoria y pérdida de la función cerebral. La eutanasia de los cuyes se hizo de acuerdo a la política actual de American Veterinary Medical Association (AVMA) que apoya el uso de animales para diversos propósitos humanos como las investigaciones, control de la vida silvestre, enfermedades terminales, etc., y reconoce la necesidad de sacrificar animales que no son deseados

o no aptos para adopción. (AVMA, 2020). Para lo cual, se practicó una sobredosis de 120 mg/kg de pentobarbital sódico, vía intraperitoneal correspondiente al triple de la dosis anestésica (**Figura 6**; Carpenter, 2017).

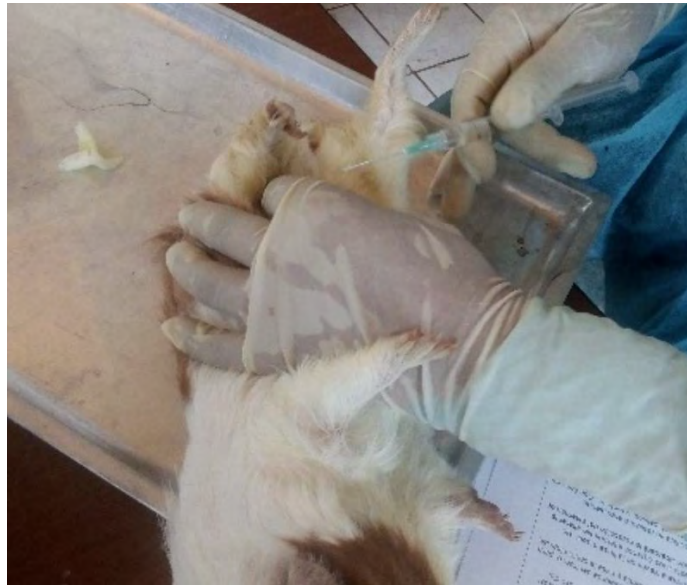Las necropsias se realizaron en el laboratorio de Histología y Patología de la escuela Profesional de Medicina Veterinaria, UNSAAC; sin embargo, hubo otras necropsias que se realizaron en el fundo de IVITA, donde se criaron los cuyes. Con debida limpieza y desinfección de las mesas, primero se registró la identificación y el peso, se realizó un examen externo, y se determinó las condiciones generales del cuerpo, condición de la piel, heridas, secreciones en la boca, ojos, oídos, nariz (Clemons y Seemen, 2011), seleccionando solo los cuyes clínicamente sanos. La apertura de la cavidad abdominal, se realizó similar a lo que describe De Aluja y Constantino (2002) para la necropsia. Para iniciar el procedimiento, se separó parcialmente la piel mediante la incisión superficial desde la mandíbula hasta el escroto o la vulva por la línea media y cuidadosamente se ha retraído a la piel en ambos lados. Mediante la laparotomía se abrió a la pared abdominal, incluyendo el corte de las costillas a cada lado del cofre. El examen de órganos se realizó *in situ*, y se identificó topográficamente al ciego sin alterar su ubicación original.

Posteriormente se retrajo el ciego de la cavidad abdominal encima de una mesa incluyendo a los intestinos delgado y grueso. Para el procedimiento de las medidas se usó una regla milimetrada de 20 cm y se realizó las mediciones para cada variable del estudio macroscópico del ciego.

Una vez que se realizó las medidas del ciego macroscópicamente, se colocó en un frasco de boca abierta tapada herméticamente en formol tamponado al 10%. El ciego se conservó completo sin seccionarlo, para mantener a la integridad de las capas de la pared hasta el procesamiento en el laboratorio.

Figura 6.

Administración intraperitoneal de pentobarbital sódico, 120 mg/kg.



Nota: Eutanasia con la administración de pentobarbital sódico intraperitoneal usando una jeringa de 3 mL.

4.3.2.3. Medida de las tenias dorsal y ventral. Para obtener las medidas de los tres segmentos y el total del ciego, se consideró a las tenias dorsal y ventral como determinantes de su tamaño, mediante el cual se obtuvo cada variable del estudio macroscópico. El límite entre el vértice y el cuerpo, el cuerpo y la base del ciego fueron las flexuras (**Figura 7**) que son puntos de referencia de medida para cada tenia. Se midió con una regla milimetrada de 20 cm desde el ápice del vértice hasta la base, bien expuesto y extendido encima de la mesa para obtener valores más exactos (**Figura 8**). Las constricciones están distribuidas en todo el segmento del ciego, algunos más profundas y desarrolladas denominadas permanentes que forman a los pliegues primarios. También se encontraron constricciones menos desarrolladas que forman a los pliegues secundarios.

Figura 7.

Representación esquemática de los tres segmentos del ciego en cuyes

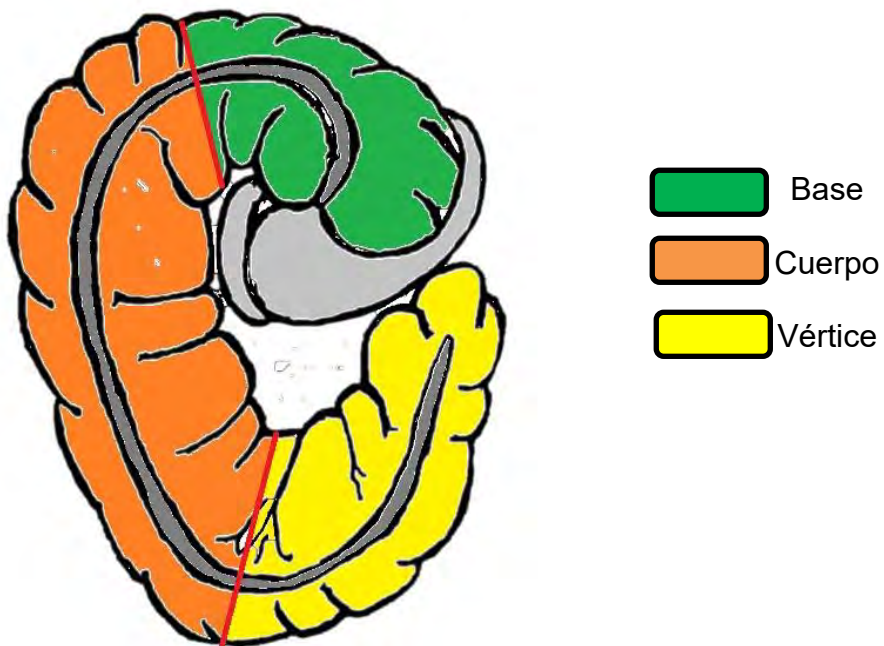
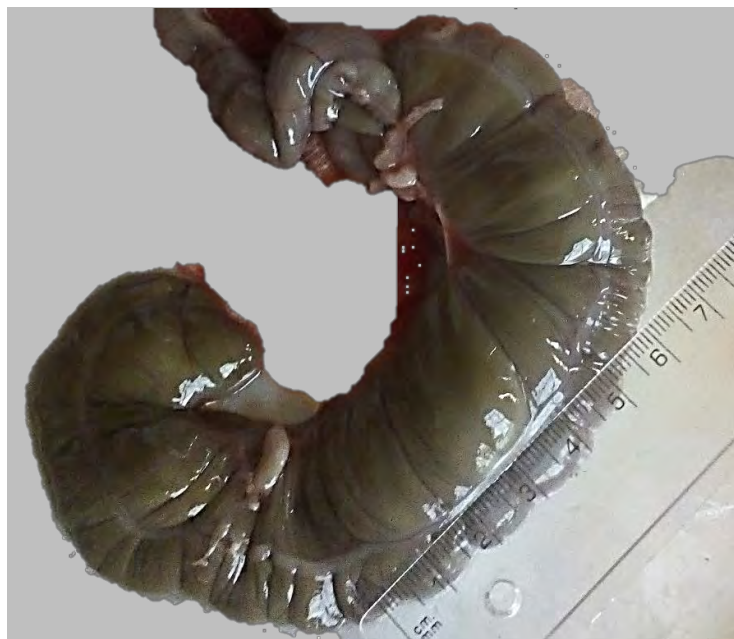

Figura 8.

Uso de regla milimetrada (20 cm) para obtener las medidas de la longitud del ciego.



4.3.3. Morfometría microscópica

4.3.3.1. Tallado de tejidos y preparación de alcoholes. El muestreo del órgano se realizó en los tres segmentos (base, cuerpo y vértice) tomado de las tres

caras por cada segmento que se encuentran separadas por las tenias, sumando un total de 9 muestras por ciego, y se trabajó en base al volumen de 1x1x1 cm³. Cada muestra se conservó en un cassette para histología, y se codificó con la siguiente serie: H0000CCB (H, histología; C, cuy; C, ciego; B, base). En las baterías de deshidratación y tinción, se utilizó alcoholes de diversas concentraciones para deshidratar o hidratar al tejido. El alcohol 96° fue utilizado como concentración base para otros alcoholes, por su fácil accesibilidad y costo. Para bajar la concentración de los alcoholes se usó la siguiente fórmula:

$$C_1 \cdot V_1 = C_2 \cdot V_2$$

Donde: C₁ y V₁ es la concentración y volumen del alcohol 96°, y C₂ y V₂ es la concentración y volumen del alcohol resultante o requerido.

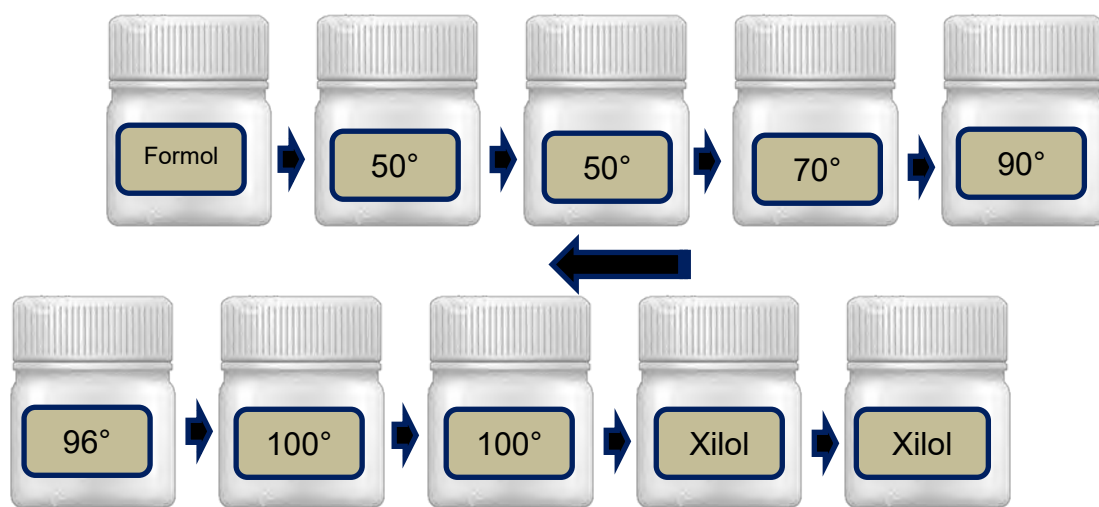
El alcohol ácido al 1%, se preparó con 1 mL de ácido clorhídrico en 99 mL de etanol al 70%.

4.3.3.2. Batería de deshidratación y aclaramiento. El procesamiento de muestras consta de varios pasos, y como primer paso se encuentra la deshidratación y aclaramiento (**Figura 9**). Para este procedimiento fue necesario que la muestras se encuentren en formol tamponado 10% para la fijación. Existen muchas sustancias químicas que se usan como parte del procedimiento de deshidratación y aclarado, y normalmente el agua constituye 75% de casi todos los tejidos. Después de lavar adecuadamente la muestra para eliminar toda la formalina, se deshidrató el espécimen como preparación previa a la inclusión. De los diversos deshidratantes que existen, el etanol fue el deshidratante de elección y las muestras de tejidos se sumergieron en concentraciones crecientes de etanol, hasta obtener la deshidratación total en alcohol absoluto. Las muestras se procesaron con un aclarante porque los deshidratantes y otros agentes para inclusión no son miscibles

el uno en el otro. El aclarante sustituye al deshidratante y el xileno es uno de los muchos aclarantes que fue usado para la inclusión en parafina por su compatibilidad con muchos tipos y tamaños de especímenes. En la **Tabla 11 (anexo)** se señala el protocolo establecido sobre la deshidratación, aclaramiento e inclusión de muestras en el laboratorio de Histología.

Figura 9.

Procedimientos de la batería de deshidratación y aclaramiento



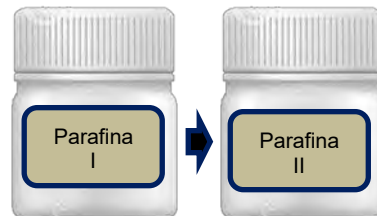
4.3.3.3. Inclusión con parafina. Aunque existen muchos medios de inclusión, las muestras se procesaron en parafina pasándolas por soluciones a diferentes concentraciones (**Figura 10**). La parafina se mantuvo a una temperatura de 62 °C durante todo el procedimiento de infiltración en dos vasos beaker dentro de una estufa. Después de conseguir la infiltración, los especímenes se colocaron en moldes de parafina a través de un equipo especializado que facilita la inclusión.

Mediante el uso de pinzas calientes, se removió los tejidos de los cassettes, y posteriormente se colocó en el fondo del molde adecuado para el espécimen. Por ser un tejido plano, algunas fueron cortadas para ajustar su tamaño y colocar adecuadamente en el molde, cuya posición determinó el éxito en la morfometría de

las capas de la pared del ciego. Finalmente, se transfirió el molde del plato caliente al plato frío, hasta que la parafina logre solidificarse.

Figura 10.

Procedimiento de la inclusión del tejido

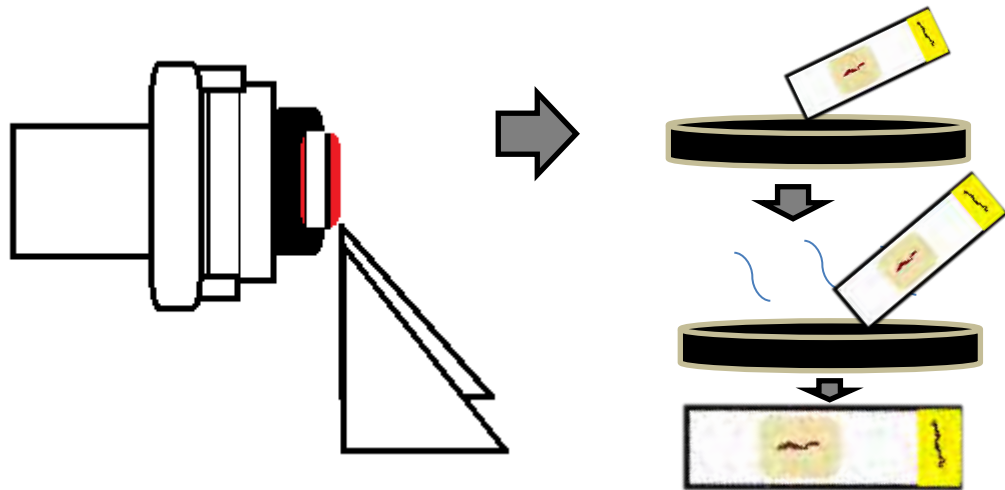


4.3.3.4. Corte de tejidos. Posterior a la parafina endurecida, los moldes se retiraron y se enfriaron nuevamente para facilitar el corte. Estos cubos se montaron en el micrótopo para hacer cortes muy finos sobre la superficie. Los primeros cortes fueron gruesos y sus objetivos fueron exponer la cara del tejido deseado. El grosor de la cinta del corte establecido en el laboratorio es $5 \mu\text{m}$, y fue la medida que se usó para el corte de cubos durante el desarrollo del procesamiento de muestras. Estas secciones así obtenidas a forma de cinta y el último borde de la sección precedente se adhiere al primer borde de la que sigue, lo que facilita la recolección de secciones de la muestra. En el proceso del corte se generan compresiones de la cinta, debido a este efecto se hace flotar en agua tibia. Sin embargo, para separar cada sección de la cinta, primero se colocó al agua fría y luego recogiendo con la lámina se puso en agua tibia a 53°C , que permite estirar la cinta y reducir los artefactos por compresión. Finalmente, las láminas se retiraron gentilmente para evitar arrastrar burbujas con ellas, y se escurrieron verticalmente por varios minutos antes de colocar en una placa caliente a una temperatura de 38°C . Esto facilitó mantener la integridad del tejido, y evitó la ruptura de las capas por efecto del agua caliente. Posteriormente a una

temperatura de la placa caliente se colocó en una estufa hasta el día siguiente (**Figura 11**).

Figura 11.

Corte de tacos y extensión de tejidos en la lámina portaobjetos



4.3.3.5. Batería de tinción. El procedimiento de la tinción de hematoxilina y eosina consta de varios pasos establecidos por el laboratorio que muestran en la **tabla 13**, cuya secuencia consiste en hidratar, teñir y deshidratar. Las soluciones están contenidas en cubos para facilitar el procedimiento. Primero se desparafinó a las láminas, luego se hidrató en orden creciente de concentraciones de alcoholes para facilitar a la tinción, finalmente se deshidrató con alcoholes en orden creciente para hacer el montaje.

Sin embargo, para describir con mayor precisión al tejido conectivo colágeno y la capa muscular, se empleó la tinción de tricómico de Masson. Esta técnica permite visualizar claramente las fibras de colágeno tipo I que forman fibras gruesas o haces, diseñados para dar resistencia; también evidencia de menor intensidad, las fibras reticulares. El protocolo usado fue diseñado por el laboratorio que detalla en la **Tabla 12**.

4.3.3.6. Montaje. Finalmente, el último paso en la preparación de las láminas portaobjetos fue cubrir la porción que contiene el tejido con un vidrio muy delgado, la laminilla cubreobjetos, lo que permite hacer el examen microscópico y que sea permanente. El montaje se realizó con bálsamo de Canadá y una laminilla de tamaño apropiado para el espécimen. Mediante el uso de una pinza, se colocó el bálsamo en medio de la laminilla y luego se presionó suavemente para distribuir por toda el área de la laminilla.

4.4. Análisis de Imágenes

El ciego está dividido en tres segmentos limitados por flexuras y tres caras separadas por las tenias dorsal, ventral y craneal con orientación ventral, dorsal y caudal. Los especímenes se recolectaron por cada segmento de las tres caras, considerados puntos de muestreo, con orientación longitudinal y transversal. Es decir, en el vértice se obtuvieron tres tejidos cuyo procedimiento se ha repetido en otros dos segmentos, logrando obtener 9 datos de un solo ciego y 27 por edad. Las mediciones se realizaron en el microscopio confocal (Carl Zeiss), a través del software ZEISS ZEN versión 2,3 con la cámara digital (AxioCam 512), conectado a un computador (Worksystem) y por medio del cual se han digitalizado las imágenes. La mayoría de las imágenes se analizaron y se midieron con un aumento de 10x y para describir con mayor precisión los detalles celulares se usó 20x.

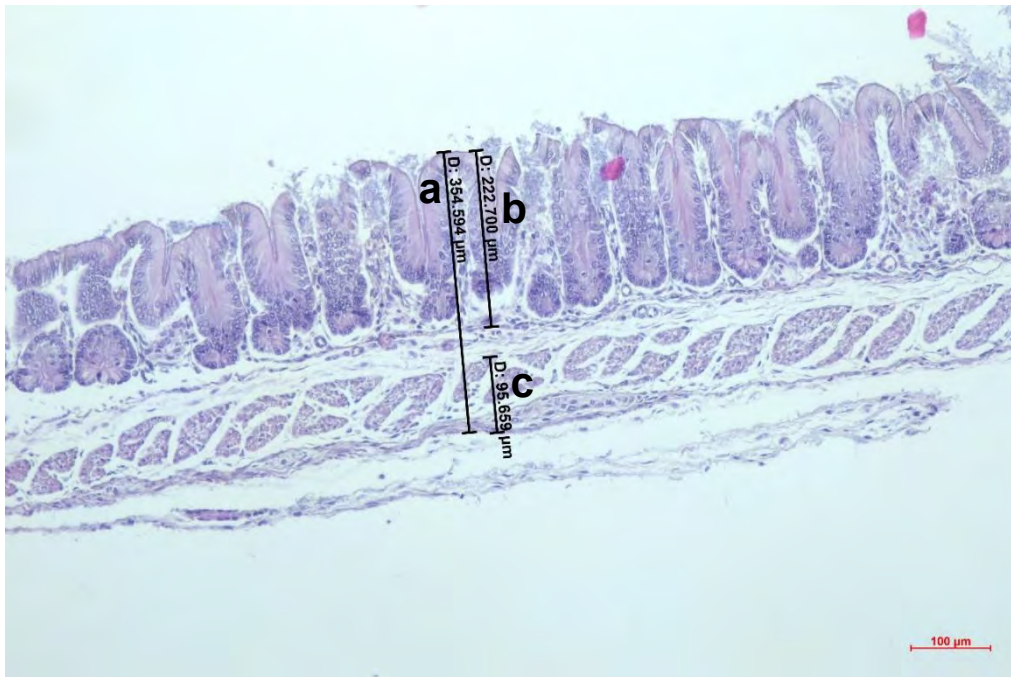
Las medidas a tomar fueron:

- Obtener el grosor de la pared del ciego (μm): para este objetivo se midió un solo punto de la zona más uniforme considerando todas las capas. La medida se hizo desde el ápice de la mucosa hasta la capa serosa (**Figura 12**).

- Determinar el espesor de la mucosa (μm): se obtuvo midiendo desde el ápice de la mucosa hasta la muscular de la mucosa, considerando el punto de medida óptima la zona con mayor uniformidad (**Figura 12**).
- Determinar el espesor de la túnica muscular más serosa (μm): se determinó tomando el mismo punto para espesor total y de mucosa desde la unión muscular-submucosa hasta la capa serosa (**Figura 12**).
- Obtener el número de criptas por milímetro: para contabilizar las criptas de Lieberkühn, se escogió un punto con mayor uniformidad, donde se midió 1 milímetro de longitud paralelo al muscular de la mucosa (**Figura 13**).

Figura 12.

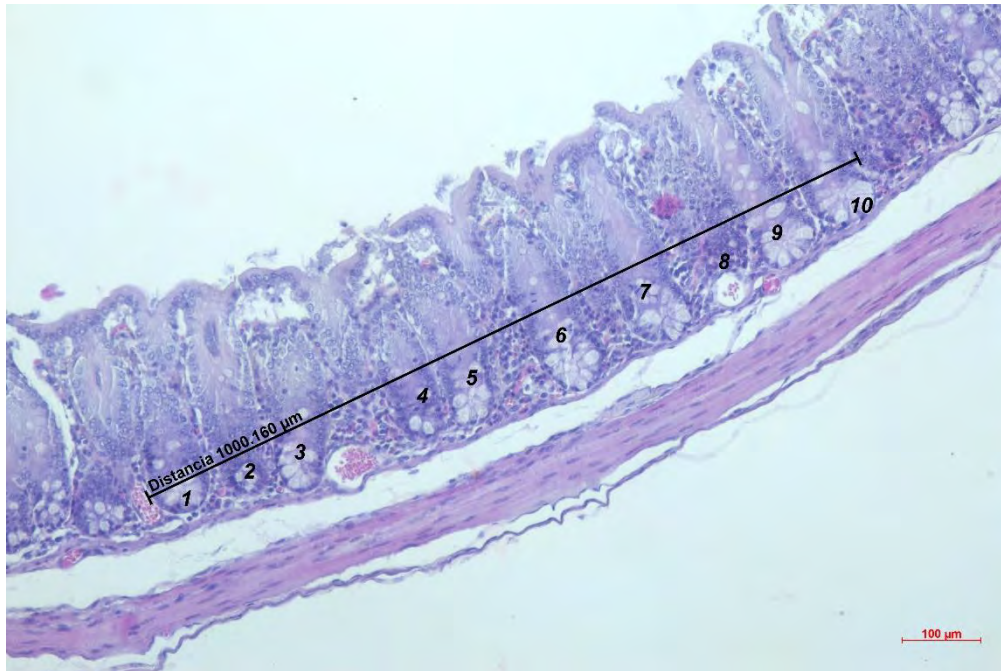
Medida del espesor total y de las túnicas correspondientes a las variables de la morfometría microscópica



Nota: Túnicas del ciego, a) medida del espesor total, b) medida del espesor de la mucosa, c) medida de la muscular y serosa. Tinción H-E 10 X.

Figura 13.

Medida del número de criptas de Lieberkühn en 1 mm



Nota: Ciego, Tinción H-E 10 X.

4.5. Análisis Estadístico

El presente estudio fue de tipo descriptivo cuantitativo, cuyos parámetros de mediciones fueron: número de constricciones, longitud total del ciego, longitud del vértice, longitud de la base, longitud del cuerpo, grosor de la pared, espesor de la mucosa, espesor de la túnica muscular más serosa, número de criptas (glándulas de *Lieberkühn*). Todas las medidas de tendencia central como: la media (\bar{X}), error estándar del promedio (EE) y coeficiente de variación fueron analizados en Microsoft Excel para la obtención de estadísticos descriptivo. Las diferencias entre los grupos de edad y entre segmentos del ciego en los parámetros morfométricos, se determinaron usando diseño completamente al azar a través del análisis de varianza de una sola vía (ANOVA), y en algunos casos necesarios se comprobaron con la

prueba de comparación múltiple de Duncan usando al programa NCSS 2022 considerando valores $p < 0.05$ como significativos.

El modelo matemático usado fue aditivo lineal con la siguiente fórmula

$$Y_{ij} = \mu + A_i + e_{ij}$$

Donde, Y_{ij} son los valores observados de los parámetros de crecimiento y las características anatómicas e histológicas del ciego; μ es la media general; A_i es la edad; y e_{ij} es el error aleatorio.

CAPITULO V

5.1. Resultados y Discusión

5.1.1. Análisis de los datos macroscópicos

5.1.1.1. Longitud total del ciego

La **Tabla 4** y la **Figura 14** muestran las características estructurales de la longitud total del ciego medido a través de las tenias. El largo del ciego al nacimiento fue 6,6 cm y en adultos fue 25,1 cm ($p < 0.05$). Esto representa aumento de cuatro veces del nacimiento. Durante la primera semana tiene un desarrollo manifiesto y durante este intervalo del tiempo crece con mayor intensidad ($p < 0.05$), estabilizándose entre el séptimo y décimo día ($p > 0.05$). Asimismo, a los 60 días de edad se produce una ligera depresión en el tamaño con una recuperación gradual para los 120 días ($p < 0.05$).

Figura 14.

Ilustración gráfica del desarrollo de longitud (cm) del ciego del cuy desde el nacimiento hasta los 120 días de edad.

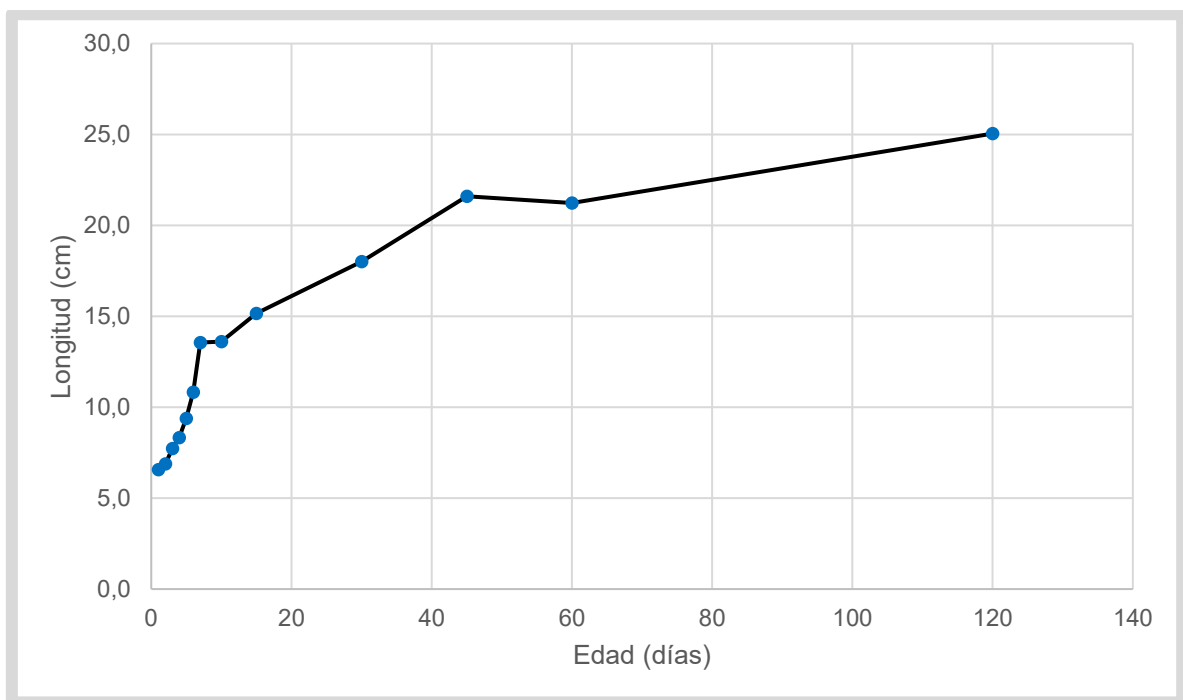


Tabla 4.*Media de la longitud total del ciego (cm) y número de constricciones*

Edad (días)	Longitud total del ciego		N° Constricciones	
	(media ± EE)	CV%	(media ± EE)*	CV%
1	6,6 ± 0,6 ^a	11,9	19 ± 0,9	8,2
2	6,9 ± 0,6 ^a	10,1	18 ± 0,9	6,3
3	7,7 ± 0,6 ^{ab}	7,7	19 ± 0,9	10,8
4	8,3 ± 0,6 ^{ab}	11,1	21 ± 0,9	2,8
5	9,4 ± 0,6 ^{bc}	17,0	18 ± 0,9	3,1
6	10,8 ± 0,6 ^c	11,3	19 ± 0,9	3,0
7	13,6 ± 0,6 ^d	7,7	21 ± 0,9	11,2
10	13,6 ± 0,6 ^d	2,8	20 ± 0,9	14,2
15	15,2 ± 0,6 ^d	2,4	21 ± 0,9	8,2
30	18,0 ± 0,6 ^e	4,7	20 ± 0,9	5,0
45	21,6 ± 0,6 ^f	4,7	22 ± 0,9	5,3
60	21,2 ± 0,6 ^f	2,8	19 ± 0,9	3,0
120	25,1 ± 0,6 ^g	9,0	17 ± 0,9	11,8

Nota: las letras a, b, c, d, e, f y g indican las diferencias entre edades $p < 0.05$.

*No existió diferencia significativa en el número de constricciones.

Se ha observado, desarrollo significativo del ciego durante la primera semana de vida y crecimiento continuo posterior, con dos caídas no significativas durante los 10 y 60 días de edad ($p > 0.05$). En diversas especies que pertenecen al grupo de fermentación posgástrica, el ciego sufre cambios notables posterior al nacimiento, y está relacionado directamente con la toma de alimentos. Los cuyes muestran autonomía a partir de la primera semana de edad y prácticamente pueden tomar

alimento desde el primer día (Chauca, 1997), ocasionando cambios considerables del tamaño del ciego. Los conejos consiguen tomar el alimento sólido a partir de la tercera semana de vida (Lebas *et al.*, 1996) y el desarrollo cecal se hace pronunciado a los 21 días (Abdel-Khalek *et al.*, 2011). Los ratones empiezan a tomar alimento sólido a los 11 días (Hubrecht y Kirkwood, 2010), con simultáneo agrandamiento del ciego durante la segunda y tercera semana de edad (Savage y Sue, 1971). El crecimiento cecal temprano encontrado está vinculado con la toma de alimentos sólidos e inicio de la fermentación microbiana de las fibras (Jacobs y Lupton, 1984). La dieta a base de fibra promueve una alta actividad fermentativa (Gidenne *et al.*, 2002) y activa el metabolismo microbiano que estimula el desarrollo cecal (Yu y Chiou, 1997; Abuali *et al.*, 2019). Sin embargo, la caída entre el séptimo y el décimo día aún falta dilucidar. Así mismo, la caída para los 60 días coinciden con los estudiados en conejos, cuando se acerca al valor típico de un animal adulto, llegando a la formación final de las capacidades funcionales del ciego (Laktionov, 2008).

5.1.1.2. Longitud de base, cuerpo y vértice del ciego

En la **Tabla 5** y **Tabla 6**, se aprecia desarrollo progresivo de la longitud de cada segmento del ciego conforme la edad avanza. A partir del primer día, la base logra cuadruplicar su tamaño para 120 días ($p < 0.05$), tanto en la medida dorsal y ventral. Sin embargo, el cuerpo y el vértice del ciego consiguen superar el triple de su tamaño. El ciego tiene un marcado crecimiento durante la primera semana, siendo en este tiempo el pico de su desarrollo con 1.9, 6.6 y 4.5 cm para base, cuerpo y vértice respectivamente ($p < 0.05$); posteriormente su crecimiento es progresivo hasta los días 60 y estable para la base ($p > 0.05$) y significativamente diferente para cuerpo y vértice en la edad adulta ($p < 0.05$). En las **Figuras 15 y 16** se observan, que el crecimiento más importante de la base se encuentra durante la primera semana y limitado

crecimiento posterior. Así mismo, el vértice y el cuerpo crecen de manera considerable en este periodo.

Tabla 5.

Longitud de los segmentos del ciego: base, cuerpo y vértice (cm) a través de la tenia dorsal.

EDAD (días)	BASE		CUERPO		VERTICE	
	(media ± EE)	CV%	(media ± EE)	CV%	(media ± EE)	CV%
1	0,87 ± 0,1 ^a	17,6	3,6 ± 0,4 ^a	16,7	2,07 ± 0,36 ^a	15,6
2	0,77 ± 0,1 ^a	7,5	3,9 ± 0,4 ^a	8,3	2,10 ± 0,36 ^a	9,5
3	0,97 ± 0,1 ^{ab}	11,9	4,1 ± 0,4 ^a	5,6	2,57 ± 0,36 ^{ab}	9,0
4	1,10 ± 0,1 ^{ab}	0,0	4,3 ± 0,4 ^a	19,6	2,53 ± 0,36 ^{ab}	2,3
5	1,27 ± 0,1 ^b	29,9	5,0 ± 0,4 ^a	19,5	2,87 ± 0,36 ^{ab}	11,2
6	1,70 ± 0,1 ^c	11,8	5,2 ± 0,4 ^a	14,6	3,53 ± 0,36 ^{abc}	19,9
7	1,90 ± 0,1 ^c	5,3	6,6 ± 0,4 ^b	6,9	4,53 ± 0,36 ^{cd}	16,0
10	2,60 ± 0,1 ^d	6,7	6,8 ± 0,4 ^b	3,7	4,00 ± 0,36 ^{bc}	0,0
15	3,03 ± 0,1 ^e	1,9	7,2 ± 0,4 ^b	4,8	4,63 ± 0,36 ^{cd}	3,3
30	2,77 ± 0,1 ^d	2,1	9,1 ± 0,4 ^c	10,3	5,60 ± 0,36 ^{de}	1,8
45	3,23 ± 0,1 ^e	7,8	11,7 ± 0,4 ^d	10,8	6,50 ± 0,36 ^{ef}	0,0
60	3,40 ± 0,1 ^e	5,1	10,3 ± 0,4 ^c	2,8	7,50 ± 0,36 ^f	11,5
120	4,00 ± 0,1 ^f	0,0	13,0 ± 0,4 ^d	6,7	7,07 ± 0,36 ^f	23,7

Nota: las letras a, b, c, d, e y f indican las diferencias entre edades $p < 0.05$.

Tabla 6.

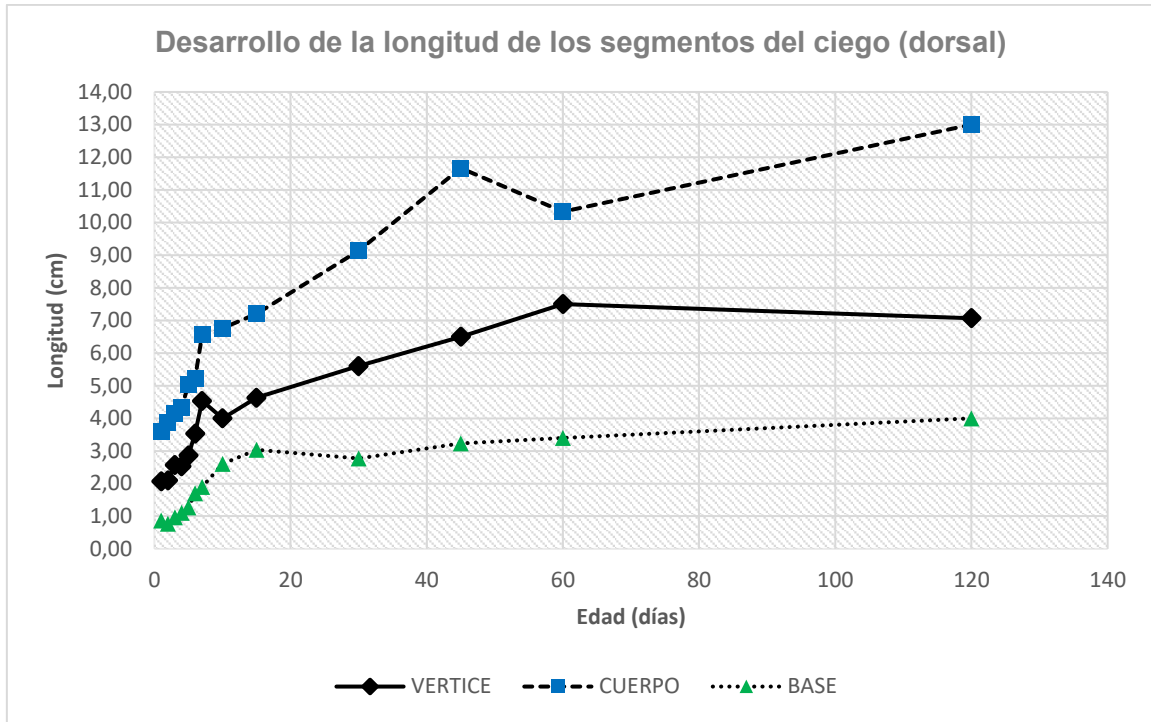
Longitud de los segmentos del ciego: base, cuerpo y vértice (cm) a través de la tenia ventral.

EDAD (días)	BASE (media ± EE)	CV%	CUERPO (media ± EE)	CV%	VERTICE (media ± EE)	CV%
1	0,90 ± 0,13 ^a	22,2	3,6 ± 0,3 ^a	12,7	2,07 ± 0,34 ^a	5,6
2	0,93 ± 0,13 ^a	12,4	3,8 ± 0,3 ^a	9,1	2,30 ± 0,34 ^a	19,9
3	1,00 ± 0,13 ^a	10,0	4,2 ± 0,3 ^{ab}	9,5	2,57 ± 0,34 ^{ab}	13,7
4	1,13 ± 0,13 ^a	5,1	4,7 ± 0,3 ^{abc}	17,1	2,83 ± 0,34 ^{abe}	10,2
5	1,40 ± 0,13 ^a	32,7	5,2 ± 0,3 ^{bc}	16,7	3,00 ± 0,34 ^{abe}	23,3
6	1,87 ± 0,13 ^b	17,2	5,6 ± 0,3 ^c	6,4	3,73 ± 0,34 ^{bc}	10,1
7	1,93 ± 0,13 ^b	6,0	7,5 ± 0,3 ^d	0,0	4,67 ± 0,34 ^{cd}	12,4
10	2,53 ± 0,13 ^c	2,3	7,2 ± 0,3 ^d	5,6	4,10 ± 0,34 ^{ce}	4,2
15	3,33 ± 0,13 ^d	8,7	7,5 ± 0,3 ^d	3,5	4,63 ± 0,34 ^c	2,5
30	2,70 ± 0,13 ^c	6,4	10,2 ± 0,3 ^e	2,8	5,67 ± 0,34 ^{df}	3,7
45	3,47 ± 0,13 ^d	1,7	11,8 ± 0,3 ^f	8,8	6,50 ± 0,34 ^{fg}	0,0
60	3,40 ± 0,13 ^d	5,1	11,2 ± 0,3 ^{ef}	2,6	6,67 ± 0,34 ^f	8,7
120	4,20 ± 0,13 ^e	6,3	14,2 ± 0,3 ^g	2,0	7,67 ± 0,34 ^g	21,0

Nota: las letras a, b, c, d, e, f y g indican las diferencias entre edades p<0.05.

Figura 15.

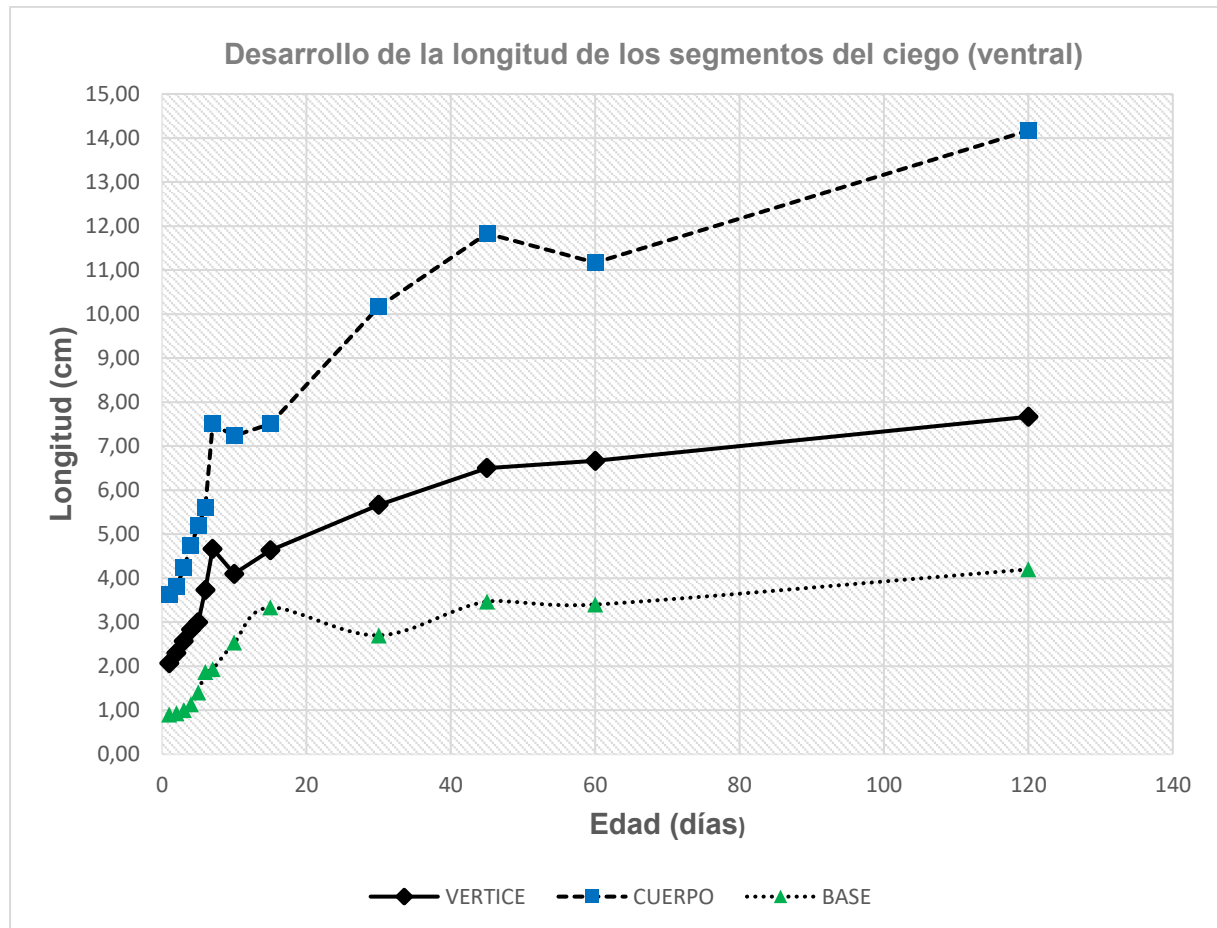
Ilustración gráfica del desarrollo de longitud (cm) del ciego de los tres segmentos desde el nacimiento hasta los 120 días de edad (medida dorsal)



Nota: Longitud del ciego, medido a través de la tenia dorsal desde el primer día hasta los 120 días.

Figura 16.

Ilustración gráfica del desarrollo de longitud (cm) de los tres segmentos del ciego desde el nacimiento hasta los 120 días (medida ventral)



Nota: Longitud del ciego, medido a través de la tenia ventral desde el primer día hasta los 120 días.

De igual manera, el crecimiento macroscópico de la base, cuerpo y vértice del ciego fueron progresivos, donde la base tuvo un importante crecimiento durante la primera y segunda semana de edad y limitado crecimiento a partir de la tercera semana, en comparación a los otros segmentos, cuyo crecimiento posterior a la segunda semana es aún manifiesto. En general, los diversos microclimas de pH producidos en el intestino grueso, gracias a la colonización bacteriana (Rechkemmer y Von, 1988), el campo de exposición de cada segmento, tipo de fibra, la permanencia

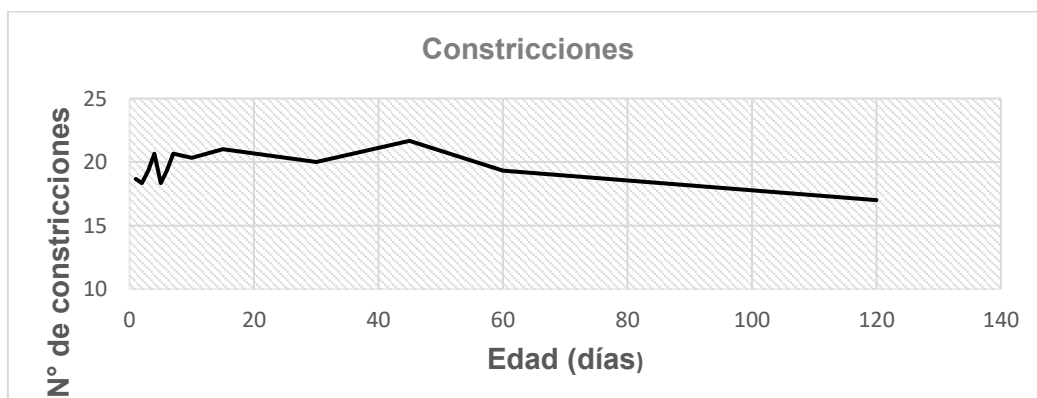
de la fibra (Jacobs y Lupton, 1984) y la fermentación microbiana (Xiao *et al.*, 2015), pueden ser determinantes de la estimulación de cada segmento contribuyendo en la velocidad de crecimiento. En efecto, de acuerdo a la dimensión que tienen los tres segmentos, la base tiene menor exposición a la estimulación microbiana y a la dieta (Tsuneyuki, 1995) a diferencia del cuerpo y el vértice, lo que explica el limitado crecimiento posterior a la segunda semana. Además es el primer segmento que recibe a los contenidos del intestino delgado, a través del íleon y se conecta directamente con el colon (Jara *et al.*, 2018), lo que le vuelve una sección transitoria.

5.1.1.3. Número de constricciones

El número de constricciones (**Figura 17**) tienen poca variabilidad ($p > 0.05$), con rango entre 17 a 22 y la media 19. Se observó que este parámetro es independiente a la edad y el tamaño del ciego, y su conteo depende de cuán manifiesto se encuentre las constricciones. Se ha considerado como parte del conteo a las constricciones profundas o permanentes debido a su estabilidad durante el desarrollo del ciego.

Figura 17.

Ilustración gráfica del número de constricciones cecales desde el nacimiento hasta los 120 días.



Nota: La variación no es significativa entre diferentes edades.

El ciego posee grandes y numerosas bolsas laterales (Clemons y Seemen, 2011) que forman las constricciones. Las constricciones son el resultado de la formación de los pliegues en forma de bolsas dividido en constantes o profundas e inconstantes o menos profundas (Jara *et al.*, 2018). Esto evidencia la poca variabilidad del número durante toda la edad. Se pudo observar que el número de constricciones varía muy poco, Snipes (1978) demostró que el cuerpo del ciego de los conejos presenta 18 a 22 protuberancias delineadas por las constricciones.

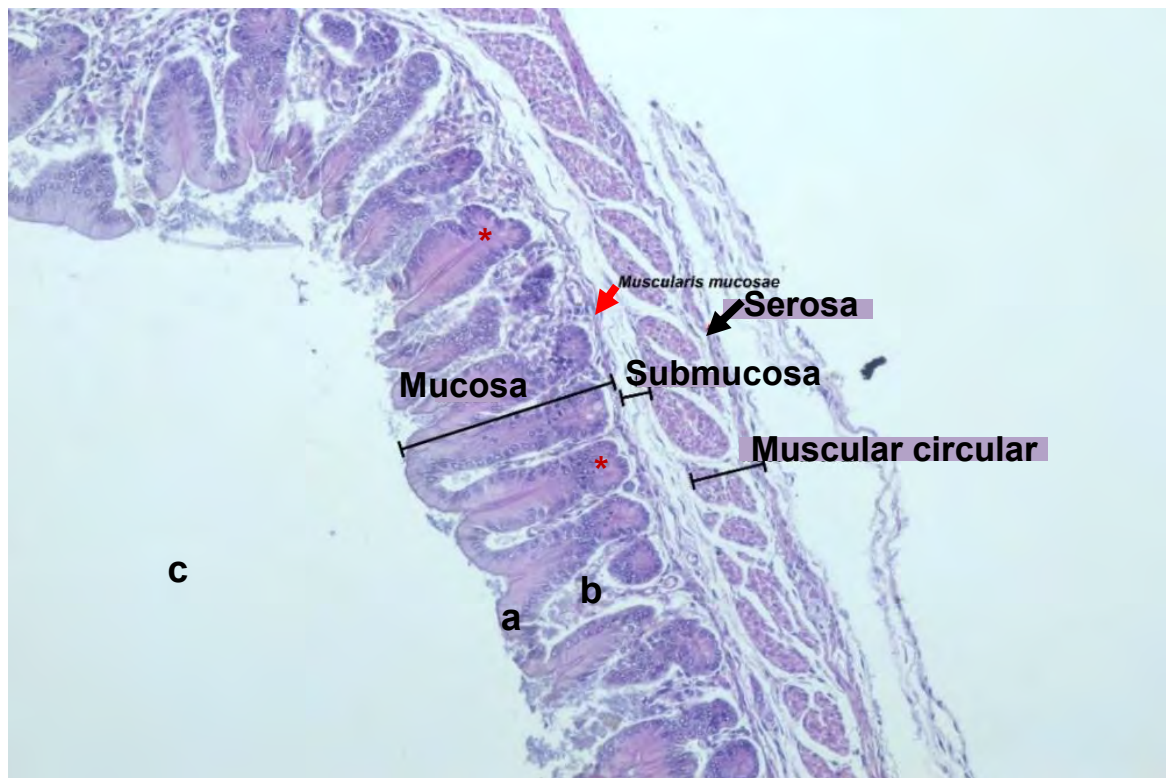
5.1.2. Descripción histológica del ciego

Microscópicamente la pared del ciego está constituida por cuatro tunicas: mucosa, submucosa, muscular y serosa. Estas tunicas están expuestas a los cambios morfométricos que se producen durante el desarrollo cecal (Abdel-Khalek *et al.*, 2011; Amiry *et al.*, 2019). Asimismo, la arquitectura de la pared cecal inicia con la mucosa, que está relacionada directamente con la luz (Jara *et al.*, 2018) y es la primera túnica en interactuar con la fermentación microbiana (Hill y Cowley, 1988; Savage y Sue, 1971).

La **Figura 18** ilustra las cuatro diferentes tunicas de la pared del ciego, y las subcapas de la túnica mucosa. Las **Figuras 19, 20 y 21** muestran la lámina epitelial, lámina propia y lámina muscular de la mucosa respectivamente, así como las criptas de Lieberkühn y sus glándulas. La **Figura 21, 22 y 23** ilustran la vascularización de la pared cecal en las tunicas mucosa y submucosa a diferentes cortes, y la **Figura 24** detalla las subcapas de la túnica muscular (circular interna y longitudinal externa). Las **Figuras 25, 26 y 27** ilustra la presencia de las placas de Peyer en la capa submucosa, plexos de Auerbach en la túnica muscular y los plexos de Meissner en la túnica submucosa.

Figura 18.

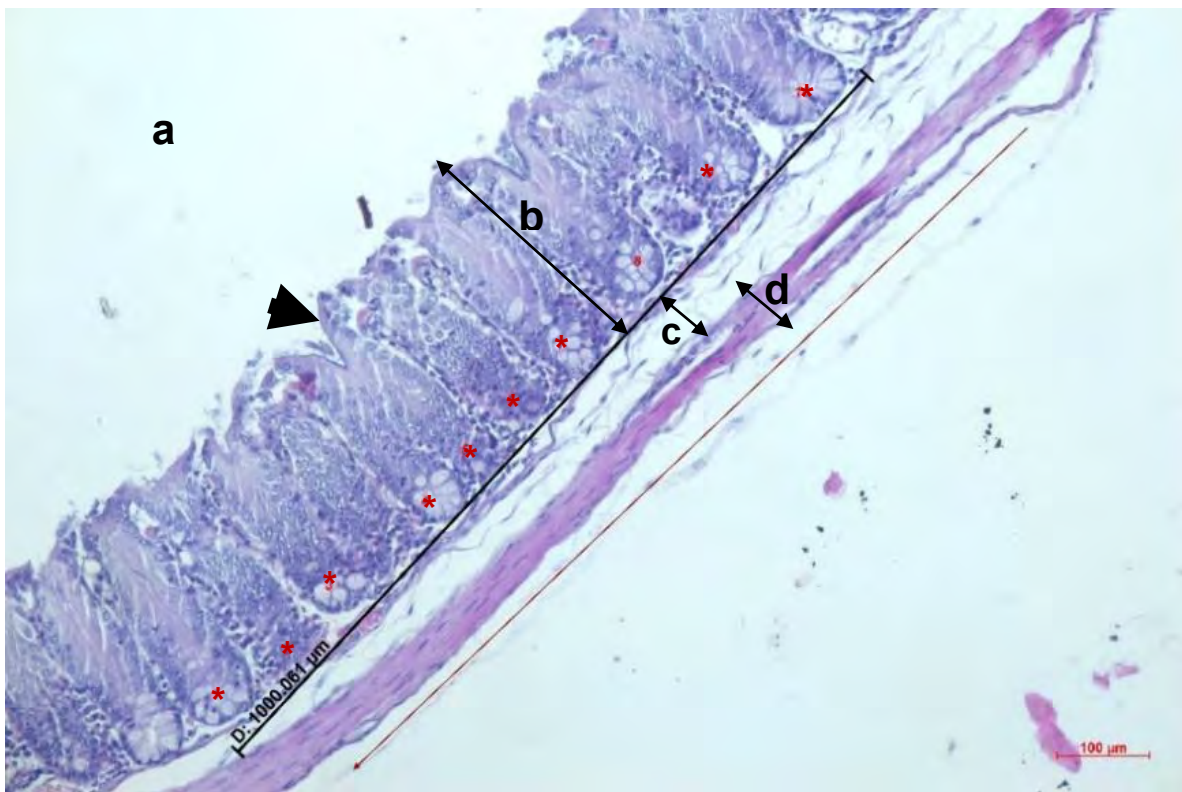
Capas o tunicas de la pared del ciego



Nota: La pared del ciego está constituido por cuatro capas o tunicas, a partir de la superficie luminal: mucosa, submucosa, muscular y serosa. a. lámina epitelial, b. lámina propia, c. luz del ciego, muscular de la mucosa (flecha roja), criptas de Lieberkühn (asteriscos rojos). Tinción H-E 10 X.

Figura 19.

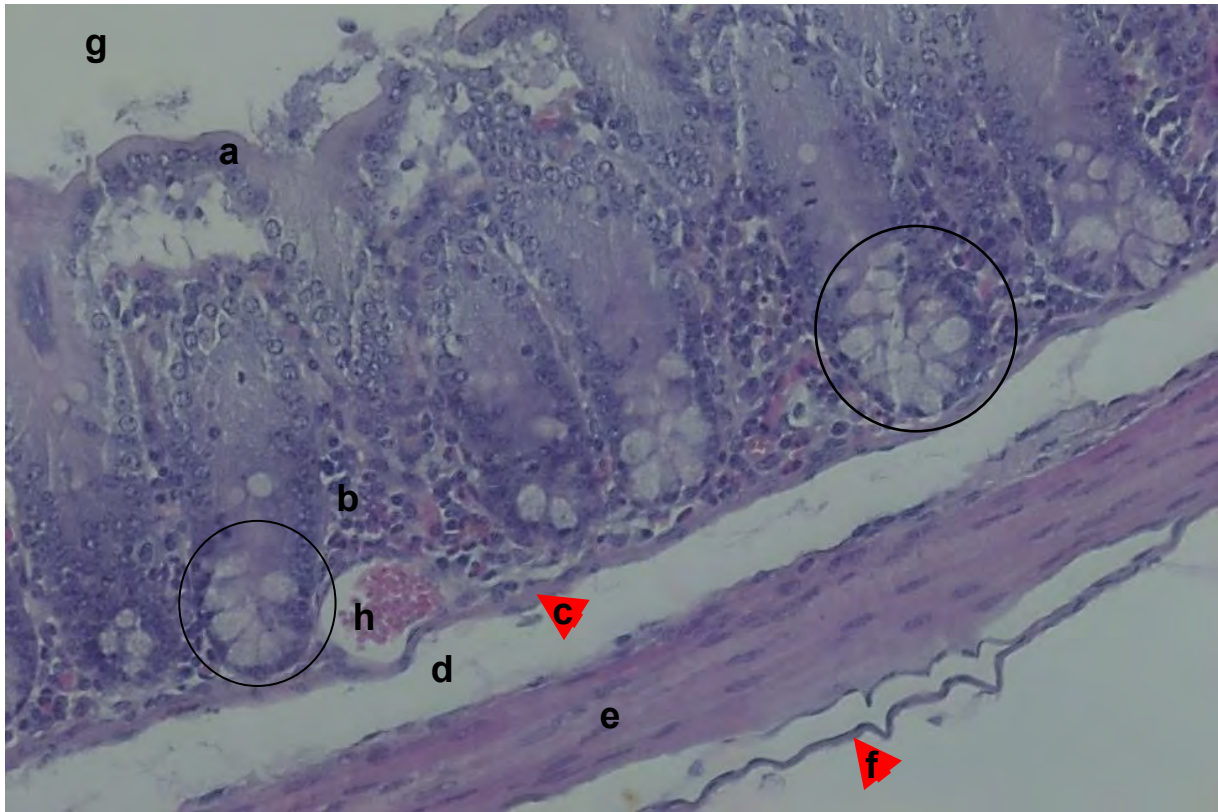
Túnica mucosa, lámina epitelial y criptas de Lieberkühn



Nota: La lámina epitelial (flecha negra) de la túnica mucosa forma invaginaciones creando criptas, donde se ubican glándulas de Lieberkühn (asteriscos rojos). a. luz del ciego, b. túnica mucosa, c. túnica submucosa, d. túnica muscular. Tinción H-E aumento 10 X.

Figura 20.

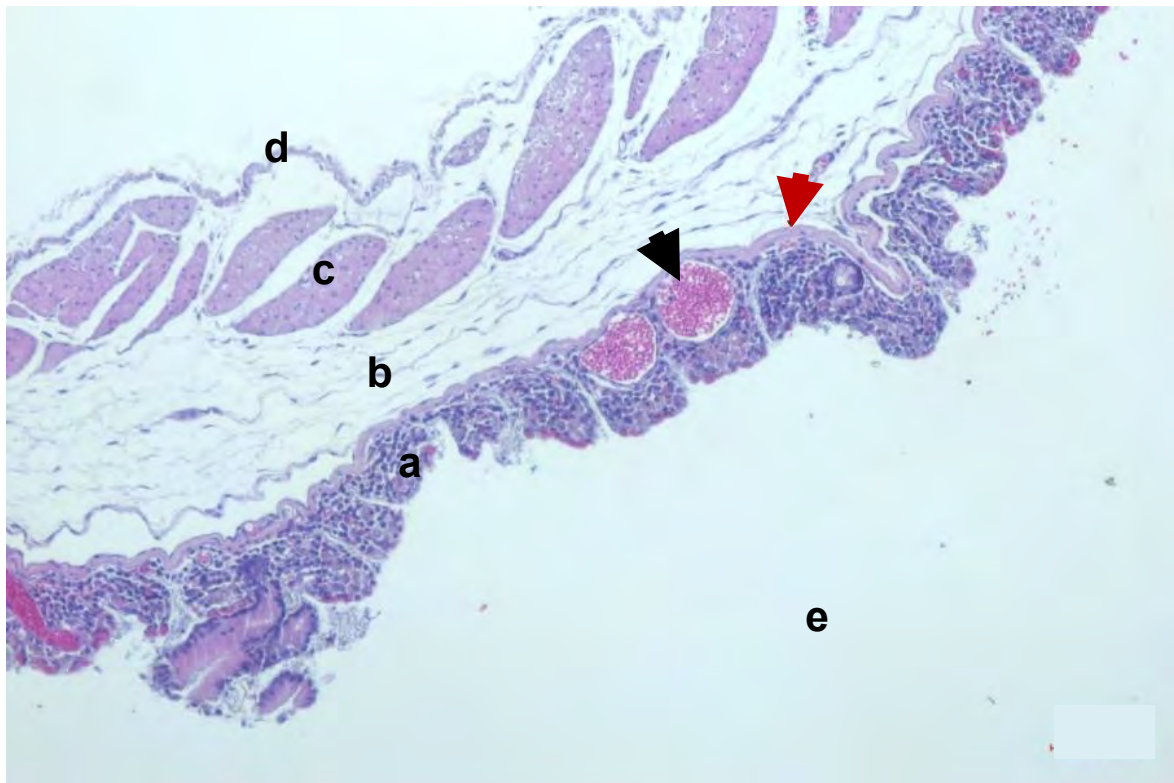
Túnica mucosa, lámina propia, lámina muscular y las glándulas de Lieberkühn a mayor aumento



Nota: a. lámina epitelial, b. lámina propia, c. lámina muscular o muscular mucosae, d. túnica submucosa, e. túnica muscular, f. túnica serosa, g. luz de ciego, h. vasos sanguíneos. Las glándulas de Lieberkühn se observan rodeando a la base de las criptas (círculo). Tinción H-E aumento 20 X.

Figura 21.

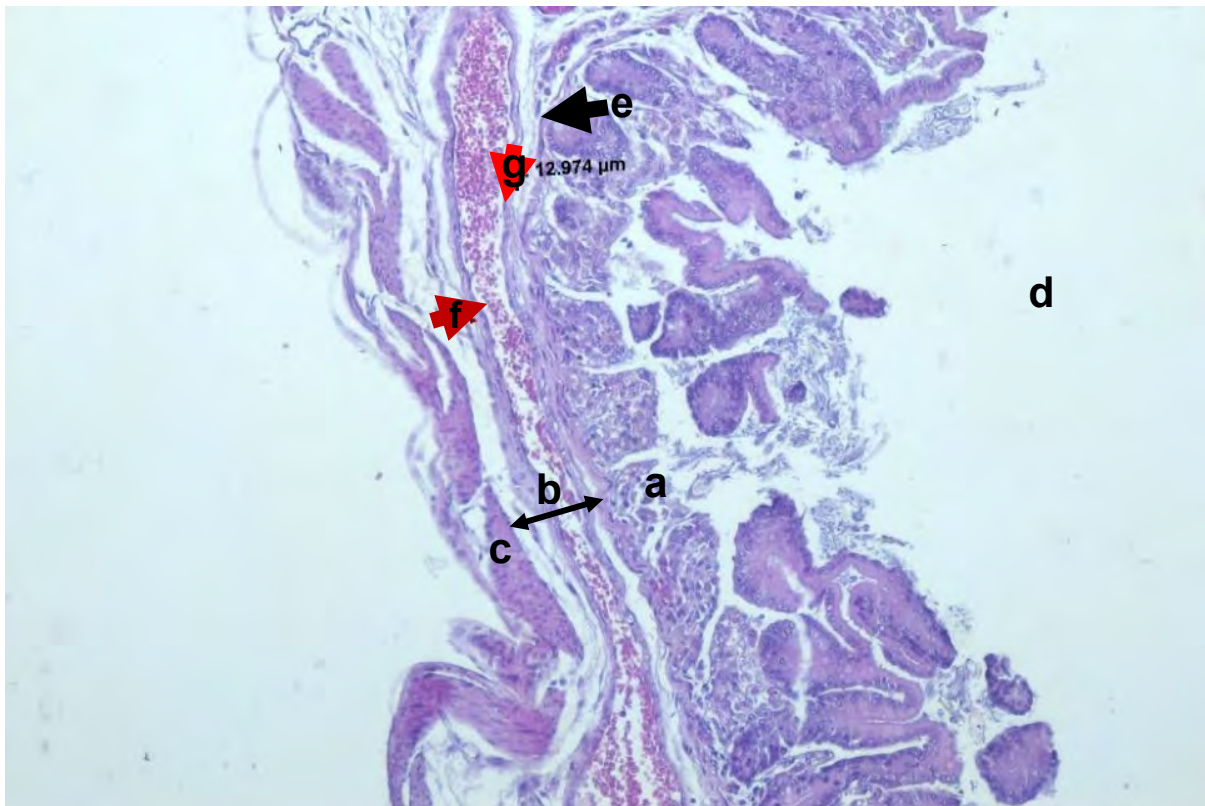
Túnica mucosa, lámina muscular de la mucosa, vascularización de la lámina propia



Nota: a. túnica mucosa (lámina propia), b. túnica submucosa, c. túnica muscular (circular interna), d. túnica serosa, e. luz del ciego. La lámina muscular de Mucosa (flecha roja) conocido como muscular mucosae, se encuentra inmediatamente después de la lámina propia mucosa que delimita entre la submucosa y la mucosa. La lámina propia de la mucosa está también vascularizada (flecha negra). Tinción H-E aumento 10 X.

Figura 22.

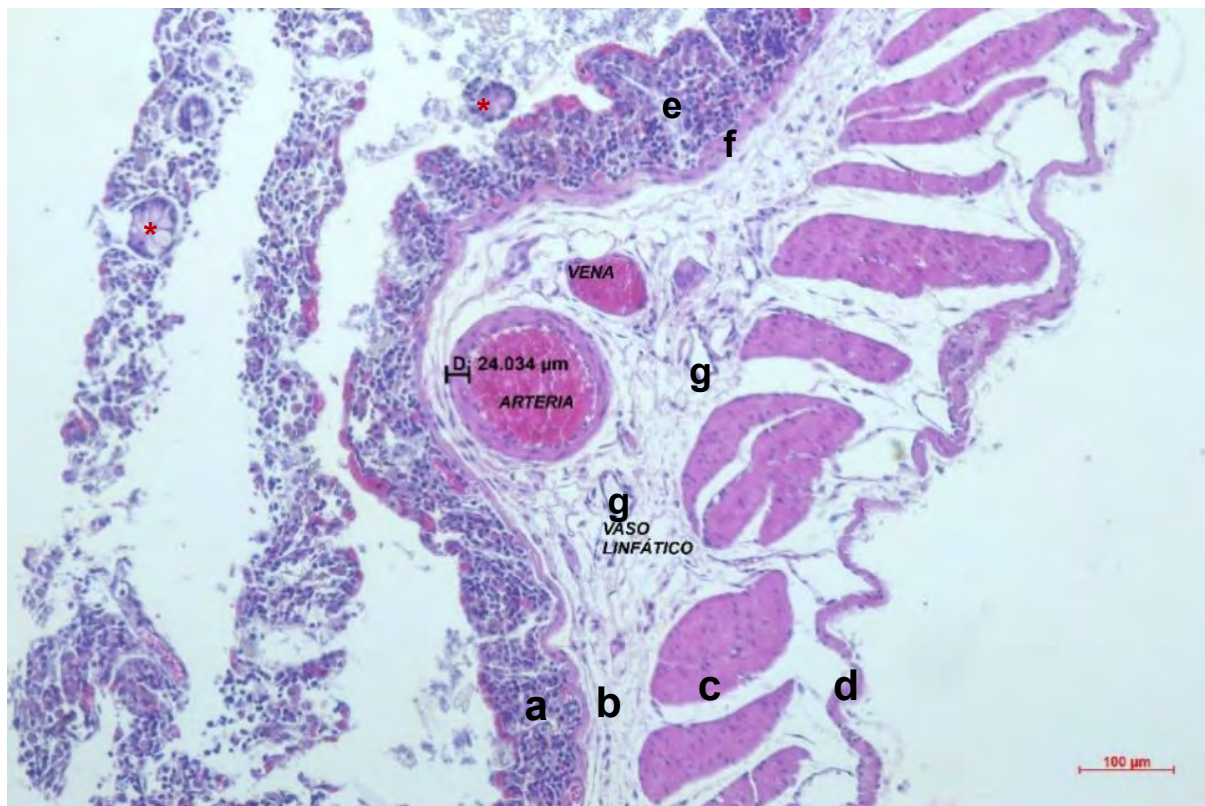
Túnica submucosa, vasos sanguíneos en corte longitudinal



Nota: La túnica submucosa presenta vasos sanguíneos en toda su extensión. a. túnica mucosa, b. túnica submucosa, c. túnica muscular, d. luz del ciego, e. lámina muscular, f. vasos sanguíneos, g. pared del vaso sanguíneo. Tinción H-E aumento 10 X.

Figura 23.

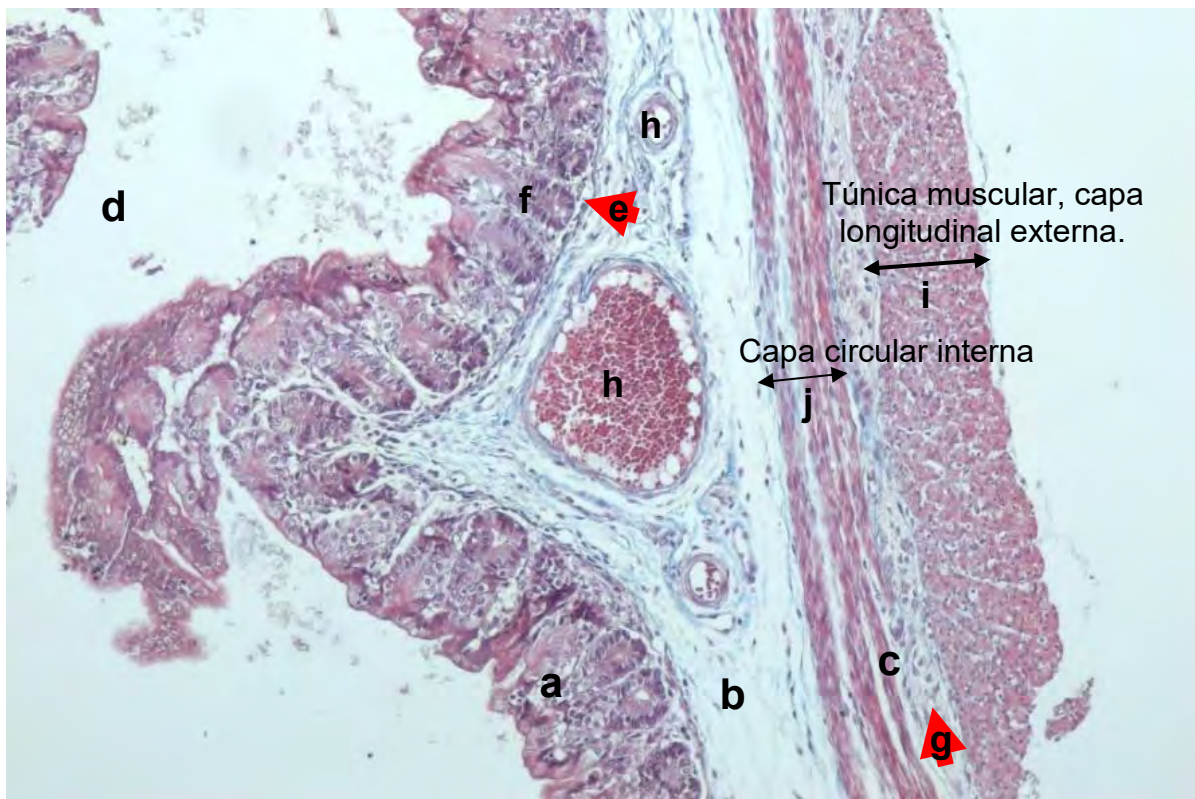
Túnica submucosa, vasos sanguíneos y linfáticos en corte transversal



Nota: a. túnica mucosa, b. túnica submucosa, c. túnica muscular, d. túnica serosa, e. lámina propia, f. lámina muscular, g. vasos linfáticos, lámina epitelial y criptas de Lieberkühn (asteriscos rojos). Tinción H-E aumento 10 X.

Figura 24.

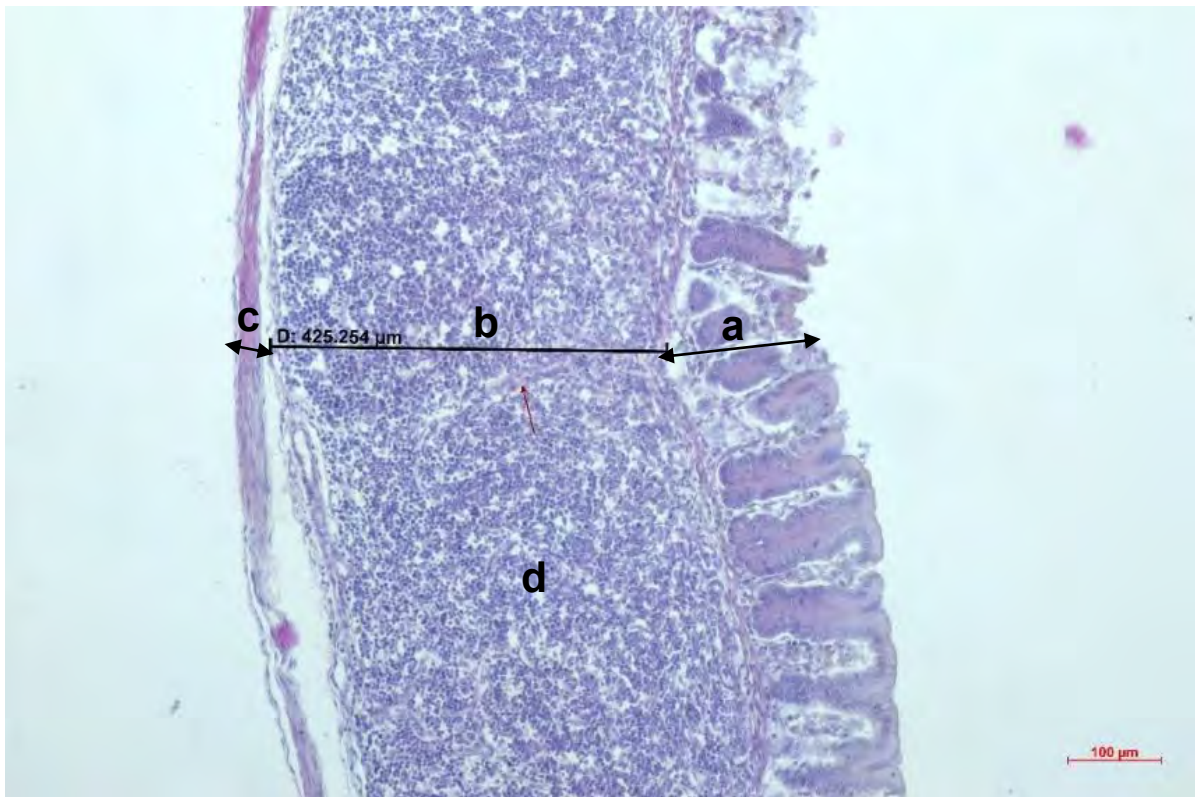
Túnica muscular, tenia del ciego (capa longitudinal externa) y capa circular interna



Nota: La capa longitudinal de la túnica muscular se observa únicamente en las tenias del ciego. a. túnica mucosa, b. túnica submucosa, c. túnica muscular, d. luz del ciego, e. lámina muscular, f. lámina epitelial, g. plexos de Auerbach, h. vasos sanguíneos, i. túnica muscular – capa longitudinal externa, j. túnica muscular – capa circular interna. Tinción tricrómico de Masson aumento 10 X.

Figura 25.

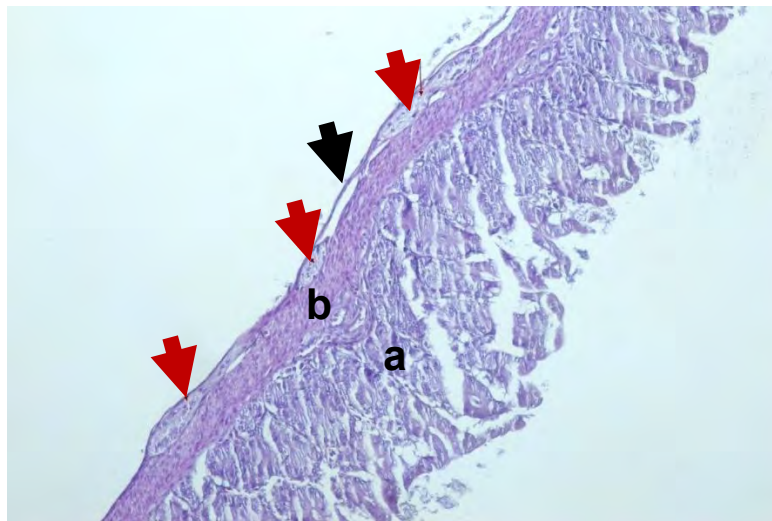
Placas de Peyer



Nota: a. túnica mucosa, b. túnica submucosa, c. túnica muscular, d. placas de Peyer. Las placas de Peyer se observan en la túnica submucosa como múltiples agregaciones de folículos linfoides. Tinción H-E aumento 10 X.

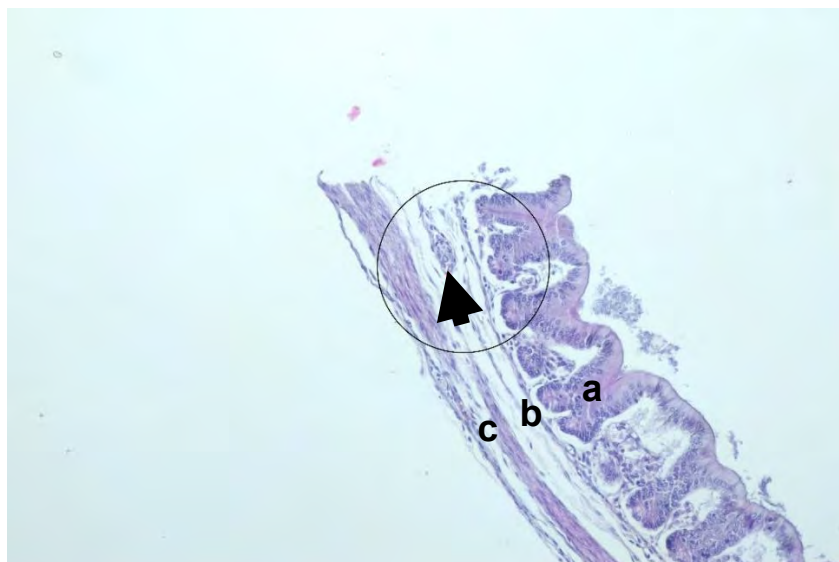
Figura 26.

Plexo de Auerbach



Nota: a. túnica mucosa, b. túnica muscular, túnica serosa (flecha negra). Los plexos de Auerbach (flechas rojas) se encuentran normalmente entre las capas musculares. Sin embargo, en el ciego de los cuyes se encuentra entre la serosa y la capa circular interna. Tinción H-E aumento 10 X.

Figura 27. *Plexo de Meissner*



Nota: a. túnica mucosa, b. túnica submucosa, c. túnica muscular. El plexo submucoso llamado también de Meissner (Flecha negra) se encuentra en la túnica submucosa. Tinción H-E aumento 10 X.

5.1.3. Análisis de los datos microscópicos

Las diferentes secciones cecales macroscópicamente apreciables, mantuvieron uniforme la apariencia microscópica (mucosa, submucosa, muscular y serosa). El grosor de la pared del ciego fue similar para los tres segmentos ($p>0.05$). Como ilustra la **Figura 28** y la **Tabla 7**, durante el nacimiento el espesor fue 333.9, 347.9 y 345.9 para base, cuerpo y vértice respectivamente ($p>0.05$), y continúa con un aumento manifiesto del grosor de la pared cecal hasta el cuarto día declinando para el décimo día. Luego, incrementa el grosor de forma constante de los diferentes segmentos ($p<0.05$) hasta llegar a 516.6 micrómetros en la base, 510.6 micrómetros en el cuerpo, y 472.1 micrómetros en el vértice para el segundo mes.

5.1.3.1. Grosor de la pared del ciego

Figura 28.

Ilustración gráfica de la evolución del espesor de la pared (μm) del ciego desde el nacimiento hasta los 120 días de edad

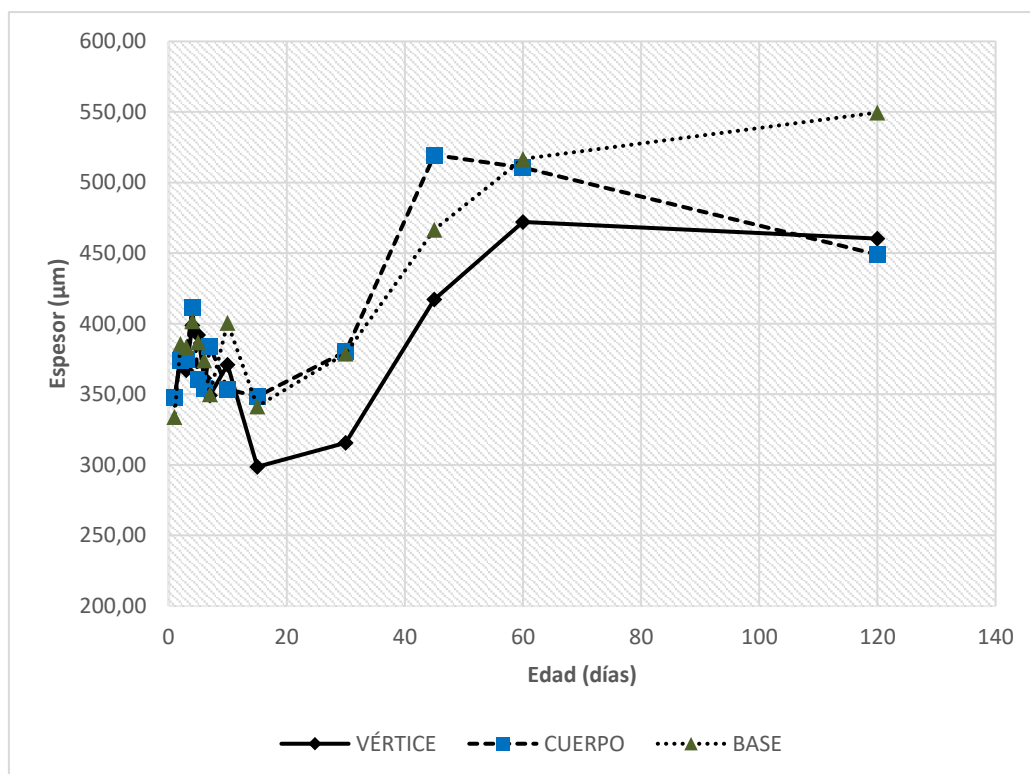


Tabla 7.*Media del espesor de la pared del ciego (μm).*

Edad	Base (media \pm EE)	CV%	Cuerpo (media \pm EE)	CV%	Vértice (media \pm EE)	CV%
1	333,91 \pm 19 ^{ab}	13,9	347,96 \pm 19,5 ^a	15,1	345,97 \pm 27,7 ^{abc}	20,0
2	385,80 \pm 19 ^{abc}	17,4	373,67 \pm 19,5 ^{ac}	12,3	377,55 \pm 27,7 ^{abc}	18,6
3	383,48 \pm 19 ^{abc}	14,6	374,67 \pm 19,5 ^{ac}	10,6	367,05 \pm 27,7 ^{abc}	18,9
4	401,74 \pm 19 ^{abc}	16,2	411,63 \pm 19,5 ^{ac}	18,2	398,84 \pm 27,7 ^{abc}	11,0
5	386,81 \pm 19 ^{abc}	10,6	360,34 \pm 19,5 ^{ac}	10,6	391,96 \pm 27,7 ^{abc}	11,4
6	374,05 \pm 19 ^{ab}	11,3	354,19 \pm 19,5 ^a	10,3	361,36 \pm 27,7 ^{abc}	10,2
7	350,13 \pm 19 ^{ab}	9,3	384,14 \pm 19,5 ^{ac}	14,9	349,26 \pm 27,7 ^{ac}	13,4
10	400,55 \pm 19 ^{ac}	16,7	353,57 \pm 19,5 ^a	13,8	370,92 \pm 27,7 ^{abc}	15,1
15	341,49 \pm 19 ^b	22,2	348,44 \pm 19,5 ^a	12,1	298,65 \pm 27,7 ^a	19,6
30	378,93 \pm 19 ^{ab}	22,1	380,21 \pm 19,5 ^{ac}	17,7	315,70 \pm 27,7 ^a	27,7
45	466,65 \pm 19 ^{cd}	17,1	519,49 \pm 19,5 ^b	17,5	417,11 \pm 27,7 ^{bc}	19,1
60	516,82 \pm 19 ^{de}	12,7	510,61 \pm 19,5 ^b	16,9	472,09 \pm 27,7 ^b	19,4
120	549,60 \pm 19 ^e	12,6	448,91 \pm 19,5 ^c	15,2	460,41 \pm 27,7 ^{bc}	16,5

Nota: las letras a, b, d y e indican las diferencias entre edades $p < 0.05$.

El espesor de la pared cecal, puede estar relacionado con la variabilidad del espesor de las tunicas mucosa, submucosa, y muscular. Se pudo observar que el desarrollo de la mucosa y el espesor total del ciego tiene una relación directa. Ambos crecen notablemente durante la primera semana y tienen caídas a los 10 y 60 días de edad. Sin embargo, en muchas ocasiones el espesor total difiere del espesor de la mucosa, esto por las variaciones del espesor de la túnica muscular. La caída drástica del grosor de esta túnica en la primera semana conlleva a la caída del espesor total para la segunda y tercera semana debajo de lo mostrado en el primer día. Por otra

parte, histológicamente el espesor total de los tres segmentos (base, cuerpo y vértice) fueron similares, siendo 485.7 μm para los 120 días (edad que corresponde a un adulto). Esto prácticamente concuerda con los estudios realizados en conejos por Snipes (1978) que fue de 554.5 μm . Sin embargo, Amiry *et al.*, (2019) demostraron que la pared cecal en conejos fue significativamente delgada de 299.7 μm . La razón por la diferencia entre los valores encontrados entre Snipes, Amiry *et al.* y el presente estudio puede atribuirse a muchos factores como edad, especie, número de muestra, o el sitio de muestreo. Al nacimiento el grosor de la pared cecal es de 342.6 μm , y para esta edad aún faltan estudios que demuestren el espesor del ciego en otras especies y hacer comparaciones.

5.1.3.2. Espesor de la túnica mucosa

Por lo general, el espesor de la mucosa (**Figura 29**) es semejante entre los tres segmentos ($p>0.05$). Del nacimiento (base, 145.8 micrómetros; cuerpo, 140 micrómetros; 154.3 micrómetros; $p>0.05$) incrementa marcadamente para el segundo día ($p<0.05$), y se mantiene estable hasta declinar en el décimo día. Durante la segunda semana se aprecia incremento gradual y constante del grosor hasta llegar a su máximo valor para los 60 días de 284.7 micrómetros en la base, 263.9 micrómetros en el cuerpo, y 280.4 micrómetros en el vértice ($p>0.05$). El desarrollo de la túnica mucosa se hace poco evidente en la vida adulta, disminuyendo el grosor de forma considerable al cuarto mes ($p<0.05$).

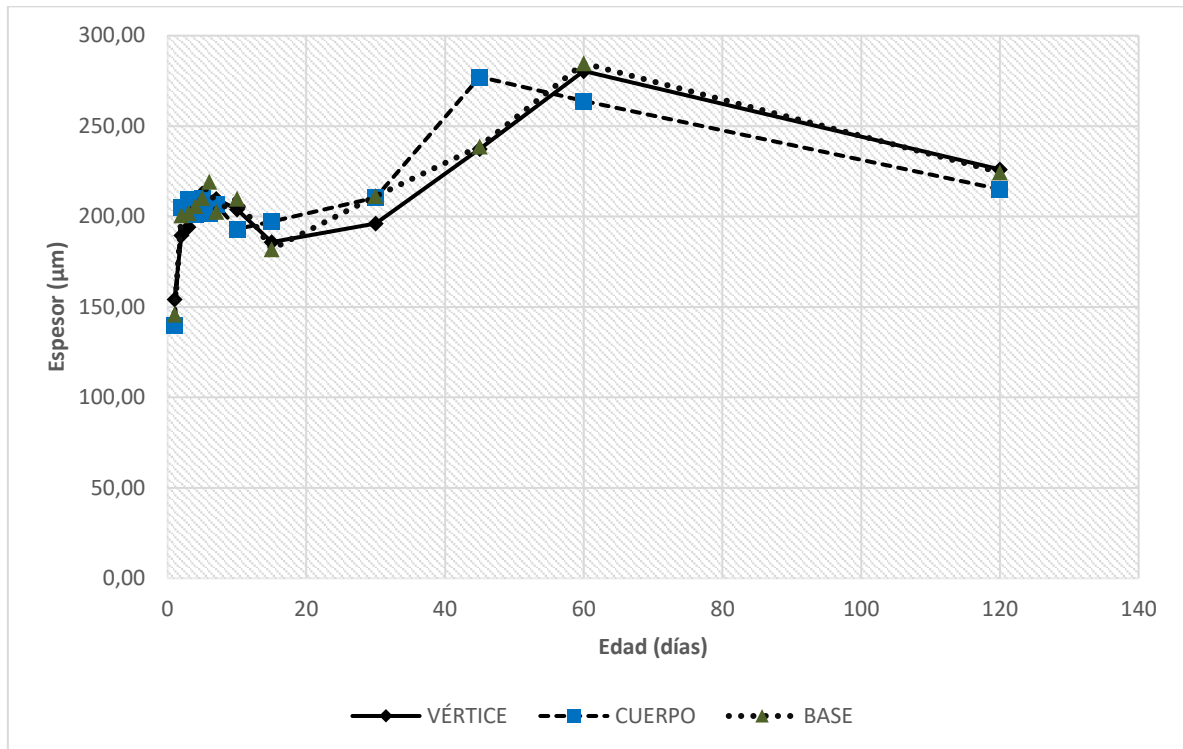
Tabla 8.*Medias del espesor de la túnica mucosa en los tres segmentos del ciego (μm)*

Edad	Base (media \pm EE)	CV%	Cuerpo (media \pm EE)	CV%	Vértice (media \pm EE)	CV%
1	145,89 \pm 13,3 ^a	6,2	140,00 \pm 10 ^a	9,8	154,28 \pm 10,8 ^a	22,2
2	200,78 \pm 13,3 ^{bd}	12,1	204,96 \pm 10 ^c	9,3	189,54 \pm 10,8 ^{be}	17,2
3	201,91 \pm 13,3 ^{bd}	9,6	209,69 \pm 10 ^c	9,2	194,27 \pm 10,8 ^{be}	5,8
4	205,96 \pm 13,3 ^{bd}	8,9	201,38 \pm 10 ^c	12,0	203,34 \pm 10,8 ^{be}	9,0
5	210,26 \pm 13,3 ^{bd}	13,3	210,00 \pm 10 ^c	14,5	212,86 \pm 10,8 ^{be}	8,5
6	219,36 \pm 13,3 ^{bd}	7,9	201,63 \pm 10 ^c	8,2	207,81 \pm 10,8 ^{be}	12,0
7	202,68 \pm 13,3 ^{abd}	13,2	206,78 \pm 10 ^c	14,9	209,76 \pm 10,8 ^{be}	10,0
10	209,95 \pm 13,3 ^{bd}	12,9	193,15 \pm 10 ^c	10,1	203,88 \pm 10,8 ^{abe}	11,5
15	181,98 \pm 13,3 ^{ab}	11,5	197,12 \pm 10 ^c	13,0	185,92 \pm 10,8 ^b	19,5
30	211,21 \pm 13,3 ^{bd}	13,6	210,43 \pm 10 ^c	11,0	196,14 \pm 10,8 ^{ab}	18,8
45	238,83 \pm 13,3 ^d	18,0	277,17 \pm 10 ^b	8,3	237,40 \pm 10,8 ^{ce}	21,0
60	284,73 \pm 13,3 ^c	12,5	263,98 \pm 10 ^b	13,7	280,44 \pm 10,8 ^d	13,3
120	224,46 \pm 13,3 ^{bd}	21,7	215,08 \pm 10 ^c	14,7	226,08 \pm 10,8 ^{be}	18,5

Nota: las letras a, b, c, d y e indican las diferencias entre edades $p < 0.05$.

Figura 29.

Ilustración gráfica de la evolución del espesor de la mucosa (μm) a partir del nacimiento hasta los 120 días de edad



Nota: El espesor de la mucosa tiene un crecimiento marcado en los primeros días de nacimiento.

La mucosa, el nacimiento posee un grosor significativamente delgado a diferencia de las otras edades, con crecimiento súbito para el segundo día con posterior caída durante la segunda semana. Diversos factores pueden estar asociados a estos cambios, pero principalmente inicia con la estimulación de la dieta a base de fibra (Knehans y O'Dell, 1980), que ocasiona una cascada de reacciones enzimáticas microbianas y producción de metabolitos, como los ácidos grasos volátiles (AGV) provocando una intensa proliferación celular en la mucosa (Hill y Cowley, 1990; Jacobs y Lupton, 1984). Fundamentalmente, existen cuatro causas que podrían afectar en la proliferación epitelial de la mucosa: 1) la fibra dietética, ocasiona una hiperproliferación epitelial a través de la unión a iones inorgánicos como

el calcio (que controla la multiplicación celular), los ácidos biliares y el incremento del peristaltismo de fibras que producen irritación y generan daño celular, resultando en una alta tasa de exfoliación, lo que conlleva a una estimulación compensatoria de síntesis celular (Jacobs y Lupton, 1984; Tsuneyuki, 1995; Knehans y O'Dell, 1980; Fernandez *et al.*, 1995). 2) Los AGV de cadena corta mediante la disminución de la apoptosis epitelial y estimulación de la concentración del ADN y proteínas intestinales lo que también mejora la morfología y mantiene las barreras físicas, químicas, biológicas, e inmunes (Diao *et al.*, 2017; Knehans y O'Dell, 1980; Tsuneyuki, 1995). 3) Las toxinas bacterianas (Knehans y O'Dell, 1980; Jacobs y Lupton, 1984), y 4) los iones de hidrógeno (Abdel-Khalek *et al.*, 2011).

La caída del grosor de la mucosa para el décimo día, coincide con los cambios macroscópicos del ciego y la razón que explica sobre este acontecimiento aún falta ser demostrado. Sin embargo, se presume que podría ser gracias al aumento de la concentración de AGV por el crecimiento microbiano (Wielen *et al.*, 2000) asociado a la actividad microbiana que disminuye progresivamente la relación propionato – butirato (Combes *et al.*, 2011). Esto reduce el número de las enterobacterias (Wielen *et al.*, 2000), lo que probablemente cause disminución del grosor de la mucosa para la segunda semana. En cuanto al espesor de la mucosa, a los 120 días de edad (adulto) la medida fue 221.9 μm , con variaciones poco significativas en los tres segmentos y se aproxima con los descritos en conejos por Snipe (1978) 201.4 μm , difiere de Abdel-Khalek *et al.*, (2011) 300 μm y Amiry *et al.*, (2019) 136.8 μm .

5.1.3.3. Espesor de la túnica muscular y serosa

Los resultados presentados en la **Figura 30** y **Tabla 9** muestran evolución gradual del grosor de la túnica muscular y serosa. Habiendo una diferencia estadísticamente significativa ($p < 0.05$) en las edades 45 y 120 días de los tres

segmentos del ciego. En general, los segmentos base, cuerpo y vértice son similares ($p>0.05$) en el resto de edades. Durante el nacimiento los segmentos la base, el cuerpo y el vértice se observan aumentados de grosor con 154.7, 163.2 y 157.3 micrómetros respectivamente. Luego, se observa la disminución del grosor hasta los días 15 ($p<0.05$), con importante crecimiento durante la primera semana ($p<0.05$), continuando posteriormente con aumento del grosor constante ($p<0.05$) hasta llegar a 174.7 micrómetros en la base, 115.7 micrómetros en el cuerpo, y 93.8 micrómetros en el vértice para 120 días de edad.

Tabla 9.

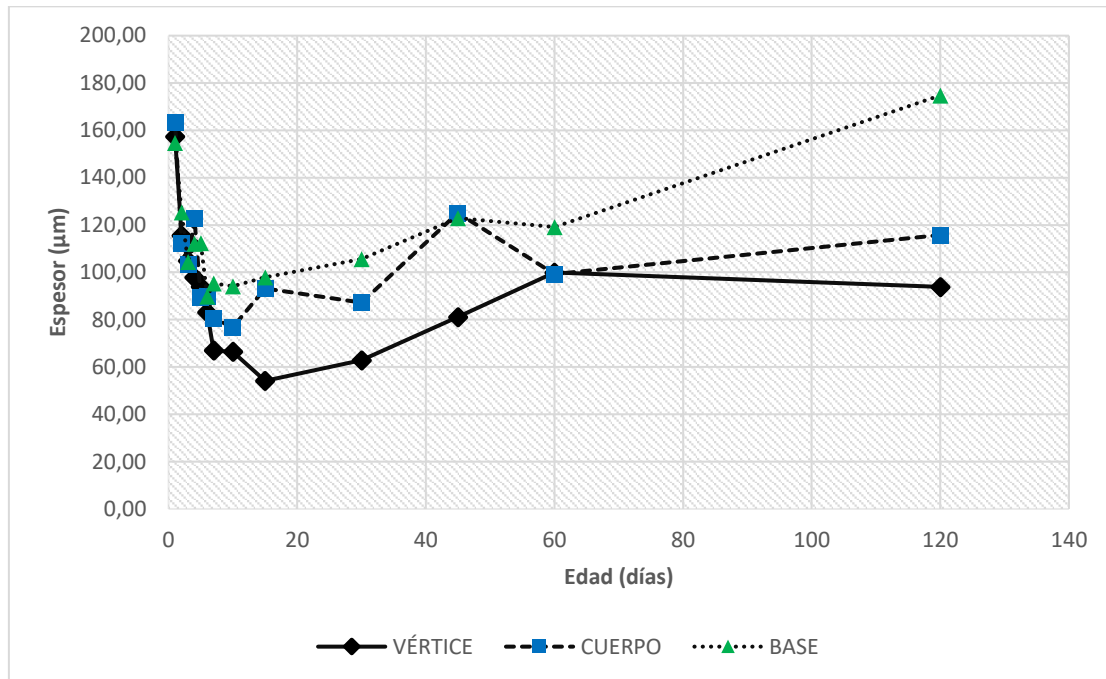
Media del espesor de muscular y serosa de los tres segmentos del ciego (μm)

Edad	Base (media \pm EE)	CV%	Cuerpo (media \pm EE)	CV%	Vértice (media \pm EE)	CV%
1	154,70 \pm 14,7 ^a	25,2	163,23 \pm 13,1 ^a	19,0	157,35 \pm 15,4 ^a	24,9
2	125,39 \pm 14,7 ^{ab}	34,1	112,29 \pm 13,1 ^b	29,3	115,50 \pm 15,4 ^{ab}	32,4
3	104,42 \pm 14,7 ^{ab}	45,0	103,24 \pm 13,1 ^b	24,2	104,88 \pm 15,4 ^{ab}	29,7
4	112,07 \pm 14,7 ^{ab}	37,0	122,88 \pm 13,1 ^{ab}	43,9	97,88 \pm 15,4 ^{ab}	49,1
5	112,40 \pm 14,7 ^{ab}	22,2	89,21 \pm 13,1 ^b	23,9	93,87 \pm 15,4 ^{ab}	22,6
6	89,73 \pm 14,7 ^{bc}	29,2	89,71 \pm 13,1 ^b	18,8	83,05 \pm 15,4 ^b	23,6
7	95,29 \pm 14,7 ^{bc}	34,4	80,61 \pm 13,1 ^b	30,4	66,97 \pm 15,4 ^b	21,5
10	94,10 \pm 14,7 ^{bc}	32,6	76,81 \pm 13,1 ^b	44,2	66,44 \pm 15,4 ^b	51,9
15	97,85 \pm 14,7 ^{bc}	43,3	93,16 \pm 13,1 ^b	41,3	54,14 \pm 15,4 ^b	52,3
30	105,63 \pm 14,7 ^{bc}	57,5	87,21 \pm 13,1 ^b	31,1	62,85 \pm 15,4 ^b	48,5
45	122,93 \pm 14,7 ^{bc}	43,2	125,10 \pm 13,1 ^{ab}	38,5	81,06 \pm 15,4 ^{ab}	25,9
60	119,15 \pm 14,7 ^{bc}	78,1	99,21 \pm 13,1 ^{ab}	25,7	99,89 \pm 15,4 ^{ab}	28,3
120	174,76 \pm 14,7 ^a	0,0	115,79 \pm 13,1 ^{ab}	26,8	93,84 \pm 15,4 ^{ab}	28,9

Nota: las letras a, b y c indican las diferencias entre edades $p<0.05$.

Figura 30.

Ilustración gráfica de la evolución del espesor de la túnica muscular y serosa a partir del nacimiento hasta 120 días de edad (μm)



Nota: El desarrollo de la túnica mucosa es decreciente, en los primeros días sufre un adelgazamiento y luego lentamente recupera su espesor.

El grosor de la túnica muscular disminuyó significativamente para el segundo día, y gradualmente hasta el décimo día de edad. De la segunda semana consigue recuperarse progresivamente, pero con diferencias significativas del espesor entre los tres segmentos. El desarrollo de la túnica muscular puede estar relacionado directamente con la dieta que el progreso de la edad (Abdel-Khalek *et al.*, 2011). Según Yu y Chiou (1997), el adelgazamiento del grosor está influido por la toma de dieta a base de fibra causando distensión en todos los segmentos del ciego. Sin embargo, la adición de lignina en la dieta e incremento de consumo de fibras dietéticas aumentan el desarrollo de la túnica muscular actuando sobre el metabolismo microbiano y las hormonas tróficas que causan diferentes espesores (Chiou y Yu, 1994) en la base, cuerpo y vértice. Además, se ha observado que solamente ciertas

poblaciones de bacterias anaerobias mantienen el tamaño normal del ciego en los adultos mejorando la motilidad y destruyendo las sustancias que inducen la relajación muscular (Savage y Sue, 1971).

5.1.3.4. Número de criptas de Lieberkühn

En torno al número de criptas de Lieberkühn (**Figura 31**), su número disminuye marcadamente desde el nacimiento hasta los 7 días ($p < 0.05$) de edad al mismo tiempo que sufre cambios fisiológicos y estructurales. A partir del séptimo día su desarrollo se hace poco evidente y con pocas variaciones en los tres segmentos. Al primer día, la media de criptas es de 15 y en adultos 11.

Tabla 10.

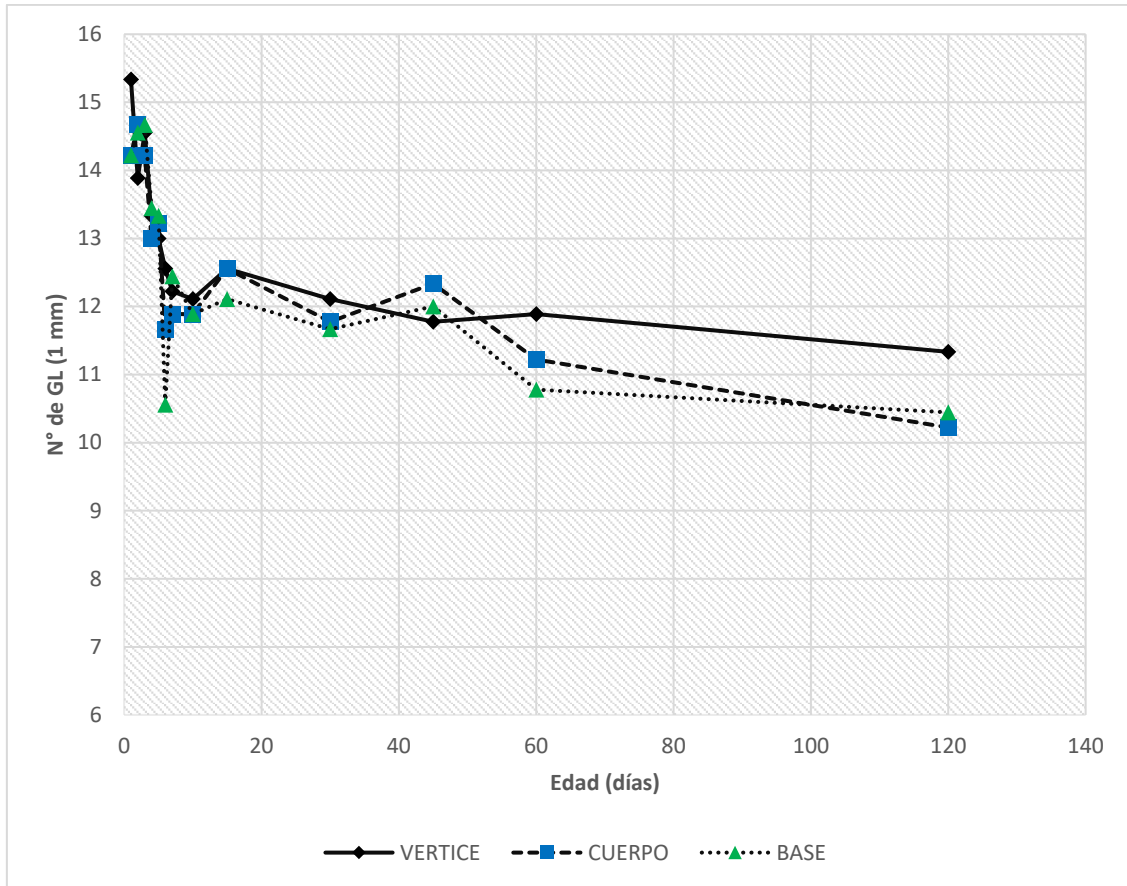
Media del número de las criptas de Lieberkühn en un 1 mm de distancia

Edad	Base (media \pm EE)	CV%	Cuerpo (media \pm EE)	CV%	Vértice (media \pm EE)	CV%
1	14 \pm 0,58 ^{ae}	16,0	14 \pm 0,54 ^{abc}	13,0	15 \pm 0.64 ^a	11,8
2	15 \pm 0,58 ^a	10,4	15 \pm 0,54 ^c	10,2	14 \pm 0.64 ^{ab}	14,1
3	15 \pm 0,58 ^a	14,5	14 \pm 0,54 ^{bc}	9,2	15 \pm 0.64 ^{ac}	15,0
4	13 \pm 0,58 ^{ab}	9,9	13 \pm 0,54 ^{cd}	19,6	13 \pm 0.64 ^{ab}	8,4
5	13 \pm 0,58 ^{ab}	9,2	13 \pm 0,54 ^{cd}	13,0	13 \pm 0.64 ^{ab}	14,4
6	11 \pm 0,58 ^c	13,5	12 \pm 0,54 ^{de}	11,3	13 \pm 0.64 ^{ab}	9,0
7	12 \pm 0,58 ^{ad}	11,4	12 \pm 0,54 ^{ade}	8,9	12 \pm 0.64 ^{bc}	8,0
10	12 \pm 0,58 ^{bce}	17,1	12 \pm 0,54 ^{bde}	6,6	12 \pm 0.64 ^{bc}	15,7
15	12 \pm 0,58 ^{abc}	12,7	13 \pm 0,54 ^{bc}	12,7	13 \pm 0.64 ^{ab}	12,7
30	12 \pm 0,58 ^{bce}	12,1	12 \pm 0,54 ^{abe}	10,2	12 \pm 0.64 ^{bc}	16,7
45	12 \pm 0,58 ^{abc}	11,0	12 \pm 0,54 ^{cd}	14,6	12 \pm 0.64 ^{bc}	13,3
60	11 \pm 0,58 ^{bcd}	7,7	11 \pm 0,54 ^{de}	10,7	12 \pm 0.64 ^{bc}	17,1
120	10 \pm 0,58 ^{cd}	13,6	10 \pm 0,54 ^e	14,5	11 \pm 0.64 ^b	13,2

Nota: las letras a, b, c, d y e indican las diferencias entre edades $p < 0.05$.

Figura 31.

Ilustración gráfica del número de criptas de Lieberkühn en 1 mm desde el nacimiento hasta los 120 días de edad



Finalmente, el número de criptas de Lieberkühn en 1 mm disminuyen durante la primera semana de 14 a 12 y se estabilizan para el séptimo día hasta la edad adulta. La disminución de las criptas observadas puede ser explicadas por la presencia de fibras en la dieta y la expansión del volumen cecal. Según McCullough *et al.* (1998) el consumo de fibras a través de la microbiota, causa proliferación de criptas, lo que probablemente compense su disminución y logre estabilizarlo. Se ha demostrado en los ratones que posterior al nacimiento, la síntesis del ADN predomina en los dos tercios inferiores de la cripta, y crece constantemente hasta ser adultos (Maskens, 1978). Asimismo, el crecimiento bacteriano durante la colonización, está asociado con

la expansión de la proliferación de criptas, y la modulación de la población celular del mismo (Hill y Cowley, 1990).

CAPITULO VI

6.1. Conclusiones

- El cambio macroscópico del tamaño cecal más notable se evidenció durante la primera semana y posteriormente presentó dos caídas entre los 10 y 60 días de edad.
- Entre los segmentos, la base tuvo crecimiento importante durante la primera semana y escaso crecimiento después de la tercera semana de edad.
- El cuerpo del ciego crece marcadamente durante la primera semana, posteriormente progresivo con declinación a los 10 y 60 días de edad.
- El crecimiento notable del vértice fue durante la primera semana, con disminución a los 10 días.
- El número de constricciones se mantuvo constante, y no se asoció con la edad y el tamaño cecal.
- El espesor total del ciego en los tres segmentos fue similar con desarrollo marcado durante la primera semana y dos disminuciones a los 10 y 60 días.
- La mucosa tuvo cambios muy significativos del espesor para el segundo día de edad, y así como la morfometría macroscópica disminuyó el grosor para el décimo y 60 días.
- El grosor de la túnica muscular disminuyó significativamente para el segundo día, y gradualmente para el décimo día, consiguiendo recuperarse entre la segunda y tercera semana.
- El número de criptas de Lieberkühn disminuyen durante la primera semana y se estabiliza para séptimo día, posteriormente crece constante hasta la edad adulta.

6.2. Recomendaciones

- Realizar estudios de los cambios fisiológicos, midiendo los ácidos grasos volátiles y la colonización microbiana de 0 a 120 días de edad, permitirá una mejor comprensión del desarrollo cecal en cuyes.
- Para complementar el presente estudio, se sugiere el manejo de diferentes grupos de alimentación y observar las variaciones en la morfometría cecal durante el desarrollo del cuy.
- Se recomienda estudio comparativo morfométrico y fisiológico de los diferentes segmentos del intestino grueso.

CAPITULO VII

Referencias y Anexos

7.1. Referencias

- Abd, S. (2016). Morphological and histological study of the stomach in local rodent species (guinea pig) *Cavia porcellus*. *International Journal of Advanced Research*, 4(3), 141-155. Fuente: [https://www.journalijar.com/article/8149/morphological-and-histological-study-of-the-stomach-in-local-rodent-species\(guinea-pig\)-cavia-porcellus/](https://www.journalijar.com/article/8149/morphological-and-histological-study-of-the-stomach-in-local-rodent-species(guinea-pig)-cavia-porcellus/)
- Abdel-Khalek, A., Kalaba, Z., y El-Gogary, M. (2011). Functional, Anatomical and Histological Development of Caecum in Rabbits. *Academic Journals Inc.*, 1(2), 54-65. doi:10.3923/crpsaj.2011.54.65
- Abuali, A., Mokhtar, D., Ali, R., Wassif, E., y Abdalla, E. (2019). Morphological Characteristics of the Developing Cecum of Japanese Quail (*Coturnix coturnix japonica*). *Microscopy and microanalysis*, 25, 1017-1031. doi:10.1017/S1431927619000655
- Amiry, A., Kigata, T., y Shibata, H. (2019). Wall thickness and mucous cell distribution in the rabbit large intestine. *Veterinary Medical Science*, 81(7), 990-999. doi:10.1292/jvms.19-0159
- AVMA, 2. (2020). *AVMA Guidelines for the Euthanasia of Animals: 2020 Edition*. Schaumburg: AVMA Our passion, Our Profession. Fuente: <https://www.avma.org/sites/default/files/2020-02/Guidelines-on-Euthanasia-2020.pdf>
- Bacha, W., y Bacha, L. (2001). *Atlas color de Histología Veterinaria* (Segunda Edición ed.). Buenos Aires/Argentina: Inter-Médica.
- Banks, W. (1993). *Applied Veterinary Histology* (Third ed.). United States of America: Mosby.
- Boron, W., y Boulpaep, E. (2017). *Fisiología médica* (tercera ed.). España: Elsevier.
- Caballero, A. (1992). *Valor nutricional de la panca de maíz: consumo voluntario y digestibilidad en el cuy (Cavia porcellus)*. Lima-Perú: UNA La Molina. Tesis.
- Carpenter, J. (2017). *Exotic animal formulary* (Quinta ed.). Philadelphia: W.B. Saunders.
- Celaya, G., y Carranza, M. (2015). *Histotecnología aplicada al procesamiento y diagnóstico de los tejidos animales*. Fuente: <http://www.facultad.efn.uncor.edu/webs/departamentos/divbioeco/morfoani/GUIA%20HISTOTECNOLOGIA%20APLICADA%202015.pdf>
- Chauca, L. (1997). *Producción de cuyes (Cavia porcellus)*. Roma-Italia: FAO.

- Chauca, L., Zaldivar, M., Muscari, J., Higaonna, R., Gamarra, J., y Florian, A. (1994). *Proyecto Sistemas de Producción de Cuyes* (Vol. I). LIMA, PERÚ: INIA.
- Chauca, L., Zaldivar, M., Muscari, J., R., H., Gamarra, J., y Florian, A. (1994). *Proyecto sistemas de producción de cuyes* (Vol. II). Lima - Perú: INIA.
- Chende, A., Martonos, C., Gal, A., Rus, V., Miclaus, V., Pivariu, D., . . . Damian, A. (2021). Anatomical, Histological and Histochemical Features of the Guinea Pig (*Cavia porcellus*) Caecum. *Bulletin of University of Agricultural Sciences and Veterinary Medicine Cluj-Napoca. Veterinary Medicine*, 78(1), 57-62. doi: 10.15835/buasvmcn-vm:2020.0015
- Chende, A., Miclaus, V., Damian, A., Martonos, C., Rus, V., Matei-Latiu, M., . . . Gal, A. (2022). Mucous non-globet cells in the small intestine of guinea pigs (*Cavia porcellus*): a histological and histochemical study. *FOLIA MORFOLÓGICA*, 1-17. doi:10.5603/FM.a2022.0048
- Chiou, P., y Yu, B. (1994). Effect of different components of dietary fiber on the intestinal morphology of domestic rabbits. *Comparative Biochemistry and Physiology Part A: Physiology*, 108(4), 629-638. doi:10.1016/0300-9629(94)90349-2
- Chiou, Y. B. (1997). The mophological changes of intestinal mucosa in growing rabbits. *Lab Anim.*, 31(3), 254-63. doi:10.1258/002367797780596301
- Church, D., Pond, W., y Pond, K. (2002). *Fundamentos de Nutrición y Alimentación de Animales*. México: Editorial Limusa.
- Clemons, D., y Seemen, J. (2011). *The Laboratory Guinea pig* (Segunda ed.). New York: Taylor and Francis Group, LLC.
- Combes, S., Julien, R., Monteils, V., Cauquil, L., Soulié, V., Uyen, N., . . . Fortun-Lamonthe, L. (2011). Postnatal development of the rabbit caecal microbiota composition and activity. *FEMS Microbiol Ecol*, 77, 680-689. doi:10.1111/j.1574-6941.2011.01148.x
- Cornejo, R. (2013). *Plan de Desarrollo Concertado de la Provincia de Canchis 2013-2023*. Canchis: Municipalidad Provincial de Canchis. Fuente: <http://www.municanchis.gob.pe/descargas/PDC/PDC-2013-2023.pdf>
- Costa, P., y Marzo, I. (1992). *La Cecotrofia*. Barcelona: XVII Symposium de Cunicultura. Feria Universal Ganadera Salamanca.
- Darvishzadeh, M., y Mohammadpour, A. (2014). Histological and histometrical study of esophagus in rabbit and guinea pig. *Veterinary Researches and Biological Products*, 27(2), 52-59. doi:10.22092/VJ.2014.100987
- De Aluja, A., y Constantino, F. (2002). *Técnicas de necropsia en animales domésticos* (Segunda ed.). México: Manual Moderno.
- De Blas, C., y Wiseman, J. (2010). *Nutrition of the rabbit* (Second ed.). India: CAB International.

- Dellmann, H. (1993). *Histología Veterinaria*. Zaragoza: Editorial Acribia.
- Diao, H., Jiao, A., Yu, B., He, J., Yu, J., Zheng, Z., . . . Chen, D. (2017). Stimulation of intestinal growth with distal ileal infusion of short-chain fatty acid: a reevaluation in a pig model. *Royal Society of Chemistry*, 7, 30792-30806. doi:10.1039/C7RA03730A
- Dyce, K., Sack, W., y Wensing, C. (2012). *Anatomía Veterinaria* (Cuarta ed.). Manual moderno.
- Enciso, B. (1997). Mamíferos más comunes en sitios precerámicos de la Sabana de Bogotá. Gemián Alberto Peña León y María Pinto Nolla. *Revista Colombiana de Antropología*, 33, 343-344. doi:https://doi.org/10.22380/2539472X.1365
- Eurell, J., y Frappier, B. (2006). *Dellmann's Textbook of Veterinary Histology* (Sixth ed.). Oxford: Blackwell Publishing.
- Fernandez, M., Torres, J., Muccillo, G., Iglesias, A., y Zucoloto, S. (1995). Relationship of a fiber-rich diet and epithelial cell proliferation in the denervated distal colon in the rat. *Anatomy study*, 15(8), 1173-1180. doi:10.1016/0271-5317(95)00076-U
- Franz, R., Kreuzer, M., Hummel, J., Hatt, J., y Clauss, M. (2011). Intake, selection, digesta retention, digestion and gut fill of two coprophageous species, rabbits (*Oryctolagus cuniculus*) and guinea pigs (*Cavia porcellus*), on a hay-only diet. *Journal of Animal Physiology and Animal Nutrition*, 95(5), 564-70.
- García, M. (2012). *Caracterización de la actividad de las enzimas hidrolíticas localizadas en la región cecal de cuyes (Cavia porcellus)*. Lima - Perú: Universidad Nacional Mayor de San Marcos, Facultad de Medicina Veterinaria. Tesis.
- Gaucho, M. (2012). Valoración energética de diferentes tipo de balanceado utilizados en la alimentación de cuyes (*Cavia porcellus*) (Tesis de pregrado, Escuela superior Politécnica de Chimborazo). *Respositorio Institucional Digital de ESPOCH*, 82. Fuente: <http://dspace.esPOCH.edu.ec/handle/123456789/1380>
- Geneser, F. (2000). *Histología* (Tercera ed.). Editorial Médica Panamericana.
- Getty, R. (2002). *Sisson y Grossman Anatomía de los animales domésticos* (Quinta ed., Vol. II). Barcelona: Masson.
- Ghoshal, N., y Bal, H. (1989). Comparative morphology of the stomach of some laboratory mammals. *Laboratory Animals*, 23, 21-29. doi:10.1258 / 002367789780886911
- Gidenne, T., Jehl, N., Segura, M., y Michalet-Doreau, B. (2002). Microbial activity in the caecum of the rabbit around weaning: impact of a dietary fibre deficiency and of intake level. *Animal feed science and technology*, 99, 107-118. doi:10.1016/S0377-8401(02)00138-4

- Gómez, B., y Vergara, V. (1995). Fundamentos de nutrición y alimentación. *I Curso nacional de capacitación en crianzas familiares.*, 38-50.
- Hall, J. (2011). *Guyton y Hall Tratado de Fisiología médica* (Duodécimo ed.). España: Elsevier.
- Hill, R., y Cowley, H. (1988). Effects of Bacterial Colonization on Mucosal Structure of the Large Bowel of Neonatal Rats. *Cells Tissues Organs*, 132, 230-233. doi:10.1159/000146578
- Hill, R., y Cowley, H. (1990). The Influence of Colonizing Micro-Organisms on Development of Crypt Architecture in the Neonatal Mouse Colon. *Acta Ana*, 137, 137-140. doi:10.1159/000146873
- Hiyagon, S. (2014). Estudio Morfométrico del Estómago del cobayo (*Cavia porcellus*) Lactante. (Tesis de pregrado, Universidad Nacional Mayor de San Marcos). *Repositorio institucional digital de UNMSM*, 63. Fuente: <https://hdl.handle.net/20.500.12672/3713>
- Hubrecht, R., y Kirkwood, J. (2010). *The UFAW HANDBOOK ON The Care and Manargment of Laboratory and Other Research Animals*. United Kingdom: WILLEY-BLACKWELL.
- Imam, J., Hambolu, J., Onyeausi, B., Ayo, J., y Sulaiman, M. (2021). Morphological and Morphometric Studies of the Gastro-intestinal Tract of the Guinea Pig (*Cavia porcellu* - Linnaeus, 1758). *Journal of Veterinary Anatomy*, 14(1), 1-12.
- INEI. (2013). *Resultados Definitivos IV Censo Nacional Agropecuario 2012*. Lima: Ministerio de Agricultura y Riego. Fuente: <http://censos.inei.gob.pe/cenagro/tabulados/>
- Jacobs, L., y Lupton, J. (1984). Effect of dietary fibers on rat large bowel mucosal growth and cell proliferation. *Am J Physiol.*, 246(1), 378-85. doi:10.1152/ajpgi.1984.246.4.G378
- Jara, M., Valencia, R., Chauca, L., y Torres, L. (2018). Contribución al estudio anatómico e histológico del ciego del cuy (*Cavia porcellus*) raza Perú. *Salud tecnol. vet.*, 2, 100-114. doi:<https://doi.org/10.20453/stv.v6i2.3464>
- Jassim, R., y Andrews, F. (2009). The Bacterial Community of the Horse Gastrointestinal Tract and Its Relation to Fermentative Acidosis, Laminitis, Colic, and Stomach Ulcers. *Elsevier*, 199-215. doi:10.1016/j.cveq.2009.04.005
- Jilge, B. (1980). The gastrointestinal transit time in the guinea-pig. *Zeitschrift fur Versuchstierkunde*, 22(4), 204-2010.
- Johnson-Delaney, C. (2006). Anatomy and physiology of the Rabbit and Rodent Gastrointestinal System. *Veterinary Clinics Exotic Animals Issue*, 15. Fuente: https://www.researchgate.net/publication/237308548_Anatomy_and_Physiology_of_the_Rabbit_and_Rodent_Gastrointestinal_System

- Junqueira, L., Carneiro, J., Alexandre, P., Tenório, T., Fagundes, M., y Gama, P. (2015). *Histología Básica Textos y Atlas* (12 ed.). Madrid, España: Editorial Médica Panamericana.
- Klein, B. (2014). *Cunningham Fisiología Veterinaria*. España: Elsevier.
- Knehans, A., y O'Dell, B. (1980). Intestinal Microflora in the Guinea Pig as Observed by Scanning Electron Microscopy. Effect of Fibrous Dietary Supplements. *The Journal of Nutrition*, 110(8), 1543-1554. doi:10.1093/jn/110.8.1543
- Kohles, M. (2014). Gastrointestinal Anatomy and Physiology of Select Exotic Companion Mammals. *Vet Clin Exot Anim*, 17, 165-178. doi:10.1016/j.cvex.2014.01.010
- König, y Liebich. (2011). *Anatomía de los animales domésticos* (Segunda ed., Vol. II). Buenos Aires: Editorial Médica Panamericana.
- Laktionov, K. (2008). Morphofuntinal development of the rabbits cecum in ontogenesis. *Ross Fiziol Zn Im I M Sechenova*, 3(94), 331-7.
- Lawrence, L., Lawrence, T., y Equine, K. (2007). Development of the Equine Gastrointestinal Tract. *Semantic Scholar - Medicine*. doi:10.7313/upo9781908062130.019
- Legendre, L. (2016). Anatomy and Disorders of the Oral Cavity of Guinea Pigs. *Veterinary Clinics: Exotic Animal Practice*, 19(3), 825-842. doi:https://doi.org/10.1016/j.cvex.2016.04.006
- Li, W., Hide, W., Zharkikh, A., Ma, D., y Graur, D. (1992). The molecular taxonomy and evolution of the guinea pig. *Oxford academic*, 83(3), 174-81. doi:10.1093/oxfordjournals.jhered.a111188
- López, C., Yepes, B., Hernández, O., Arteaga, E. V., y Báez, F. C. (2003). *Explotación tecnificada de cuyes, Manual de Asistencia Técnica*. Obonuco: Corporación Colombiana de Investigación Agropecuaria CORPOICA.
- Lord, E., Collins, C., deFebvre, S., Pigiére, F., Eeckhout, P., Eauw, P., . . . Sánchez, A. (2020). Ancient DNA of Guinea Pigs (*Cavia* spp.) Incates a Probable New Center of Domestication and Pathways of Global Distribution. *Scientific Reports*, 10(8901), 2020. doi:10.1038/s41598-020-65784-6
- Maskens, A. (1978). Histogenesis of colon glands during postnatal growth. *Acta Anat*, 100, 17-26. doi:10.1159/000144877
- McCullough, J., Ratcliffe, B., Mandir, N., Carr, K., y Goodlad. (1998). Dietary fibre and intestinal microflora: effects on intestinal morphometry and crypt branching. *Gut*, 42(6), 799-806. doi:10.1136/gut.42.6.799
- Mitjans, M., y Ferrer, R. (2004). Morphometric Study of the Guinea Pig Small Intestine During Development. *Microscopy Research and Technique*, 63(4), 206-214. doi:10.1002/jemt.20030

- Narváez, J. (2018). *Ritmo de cecotrofia en cuyes (Cavia porcellus)*. Loja, Ecuador: Universidad Nacional de Loja, Facultad agropecuaria y de recursos naturales renovables, carrera de medicina veterinaria. Tesis.
- Noonan, D. E. (1994). The Guinea Pig (*Cavia porcellus*). *ANZCCART*, 7(3), 1-8. Fuente: https://www.researchgate.net/publication/235936317_The_Guinea_Pig_Cavia_porcellus
- O'Malley, B. (2005). *Clinical Anatomy and Physiology of Exotic Species. Structure and function of mammals, birds, reptiles, and amphibians*. Germany: Elsevier Saunders. doi:10.1016/B978-0-7020-2782-6.X5001-7
- Piezzi, R., y Fornés, M. (2006). *Nuevo Atlas de Histología Normal de di Fiore* (Séptima ed.). Editorial El Ateneo.
- Potter, G., Rabb, E., Gibbs, L., y Medlen, A. (1956). Anatomy of the Digestive System of Guinea Pig (*Cavia Porcellus*). *Beta Beta Beta Biological Society*, 27(4), 232-234. Fuente: <https://www.jstor.org/stable/4605788>
- Prophet, E., Mills, B., Arrington, J., y Sobin, L. (1995). *Métodos Histotecnológicos*. Washington: Instituto de Patología de las Fuerzas Armadas de los Estados Unidos de América (AFIP).
- Quesenberry, K. (1994). Guinea pigs. *Vet Clin North Am Small Anim Pract*, 24(1), 67-87. doi:10.1016/s0195-5616(94)50003-2.
- Ramírez, W., Teodoro, C., Ponce, R., Aliaga, L., Díaz, M., y Avalos, J. (2019). Evaluación de parámetros productivos de cuyes mejorados en tres densidades de crianza en el distrito de Tocache (INFORME DE INVESTIGACIÓN, Universidad Nacional de San Martín - Tarapoto). *Repositorio Institucional digital de UNSM*, 124. Fuente: <http://hdl.handle.net/11458/3634>
- Ramón, A. (2017). Determinación de características morfofisiológica del tracto digestivo del cuy (*Cavia porcellus*). (Tesis de pregrado, Universidad Nacional de Loja). *Repositorio Institucional Digital de UNL*, 36. Fuente: <https://dspace.unl.edu.ec/jspui/bitstream/123456789/18826/1/Alex%20Mauricio%20Ram%c3%b3n%20Jaramillo.pdf>
- Ranjan, R., y Das, P. (2020). Gross, histological and morphometrical studies on the small intestine of Rabbit (*Oryctolagus cuniculus*). *Haryana Vet.*, 59(1), 75-79. Fuente: https://www.researchgate.net/publication/343851644_GROSS_HISTOLOGICAL_AND_MORPHOMETRICAL_STUDIES_ON_THE_SMALL_INTESTINE_OF_RABBIT_ORYCTOLAGUS_CUNICULUS
- Rechkemmer, G., y Von, W. (1988). Concentration and pH dependence of Short-chain fatty acid absorption in the proximal and distal colon of guinea pig (*Cavia porcellus*). *Comp. Biochem. Physiol.*, 91A(4), 659-663.
- Richardson, V. (2000). *Diseases of Domestic Guinea pigs*. Australia: Blackwell Science Ltd, a Blackwell Publishing Company Editorial Office.

- Rodrigues, M., Carvalho, A., Francioli, A., Rodriguez, R., Rigoglio, N., Jacob, J., . . . Miglino, M. (2014). Prenatal Development of the Digestive Systema in the Horse. *The Anatomical Record*, 297(7), 1218-1227. doi:<https://doi.org/10.1002/ar.22929>
- Rose, M. (2006). *Equine Neonatal Medicine a case - based approach*. Philadelphia: Elsevier Saunders.
- Rosenfeld, S. (2014). Guinea pig: Domesticación. *ResearchGate*, 3172 - 3175. doi:10.1007 / 978-1-4419-0465-2_2209
- Ross, J., Scott, A., y Gardner, I. (1989). Ultrastructural observations on the caecum of the rabbit. *Journal of Anatomy*, 164, 165-173. Fuente: <https://www.ncbi.nlm.nih.gov/pmc/articles/PMC1256607/>
- Ross, M., y Pawlin, W. (2007). *Histología Texto y Atlas colo con Biología Celular y Molecular* (Quinta ed.). España: Médica Panamericana.
- Rus, V., Ruxanda, F., Damian, A., Nut, C., Martonos, C., Dogaru, G., . . . Gal, A. (2019). Histological aspects of the esophagus in guinea pigs (*Cavia porcellus*). *ResearchGate*, 76(2), 1843-5378. doi:10.15835/buasvmcn-vm:2019.0014
- Saffar, F. (2019). Histoarchitecture and Histochemical Study of the Duodenum in Adult Guinea Pigs (*Cavia porcellus*). *Indian Journal of Natural Sciences*, 10(57), 17815-17824. Fuente: https://www.researchgate.net/publication/338013512_Histoarchitecture_and_Histochemical_Study_of_the_Duodenum_in_Adult_Guinea_Pigs_Cavia_porcellus
- Salazar, L., y Moreno, F. (2016). Comparación de tres tipo de tinciones histoquímicas en secciones histológicas de paladar y lengua de rata Wistar. *Salutem Scientia Spiritus*, 2(2), 2463-1426. Fuente: <http://orcid.org/0000-0002-3087-8493>
- Santos, A., Rodrigues, M., Bessa, R., Ferreira, L., y Martin-Rosset, W. (2011). Understanding the equine cecum-colon ecosystem: current knowledge and future perspective. *Animal*, 5(1), 48-56. doi:10.1017/S1751731110001588
- Savage, D., y Sue, J. (1971). Cecal Enlargement and Microbial Flora in Suckling Mice Give Antibacterial Drugs. *Infection and Immunity*, 3(2), 342-349. doi:<https://doi.org/10.1128/iai.3.2.342-349.1971>
- Sharkey, M. (2009). Some Aspects of coprophagy in Rabbits and Guinea pigs fed fresh lucerne. *Mammalia*, 35(1), 162-168.
- Signorelli, E., Torrealba, J., Sutil, L., y Vera, M. (2013). *Aplicación del método manual en el procesamiento histológico en la cátedra de histotecnología*. Valencia: Universidad de Carabobo.
- Snipes, R. (1978). Anatomy of the Rabbit Cecum. *Anatomy and Embryology*, 155, 57-80.

- Snipes, R. (1982). Anatomy of the Guinea-pig Cecum. *Anatomy and Embryology*, 165, 97-111. doi:<https://doi.org/10.1007/BF00304586>
- Soave, O., y Brand, C. (1991). Coprophagy in animals: a review. *Cornell Vet.*, 81(4), 357-64.
- Stan, F. (2018). Comparative macroscopic anatomy of the stomach morphology in laboratory rat and guinea pig. *Lucrari Stiintifice - Universitatea de Stiinte Agricole a Banatului Timisoara*, 51(1), 120-124. Fuente: <https://www.cabdirect.org/cabdirect/abstract/20183367482>
- Suckow, M., Stevens, K., y Wilson, R. (2012). *The laboratory Rabbit, Guinea pig, Hamster, and other Rodents* (First ed.). United States of America: Elsevier Inc.
- Tsuneyuki, O. (1995). Reversible cecal and colonic enlargement induced by dietary fiber in rats. *Nutrition Research*, 15(9), 1355-1366. doi:10.1016/0271-5317(95)02010-S
- Vela, D. (2006). Estudio de factibilidad de la producción y exportación de carne de cuy congelada al mercado italiano 2006 - 2015 (Tesis de pregrado, Universidad Tecnológica Equinoccial). *Respositorio institucional digital Dspace*. Fuente: <http://repositorio.ute.edu.ec/handle/123456789/6358>
- Wagner, J., y Patrick, M. (1976). *The Biology of the Guinea Pig*. New York: Printed in the United States of America.
- Wielen, P., Biesterveld, S., Notermans, S., Hofstra, H., Urlings, B., y Knapen, F. (2000). Role of Volatile Fatty Acids in Development of the Cecal Microflora in Broiler Chickens during Growth. *American Society for Microbiology*, 66(6), 2536-2540. doi:10.1128/AEM.66.6.2536-2540.2000.
- Xiao, J., Metzler, B., y Zebeli, Q. (2015). Gut Function-Enhancing Properties and Metabolic Effects of Dietary Indigestible Sugar in Rodents and Rabbits. *Nutrients*, 7, 8348-8365. doi:10.3390/nu7105397
- Yu, B., y Chiou, P. (1997). The morphological changes of intestinal mucosa in growing rabbits. *Lab animals*, 31(3), 254-63. doi:10.1258/002367797780596301
- Zúñiga, H., Pinto, M., Hernández, J., y Torres, O. (2002). Revisión taxonómica de las especies del género *Cavia* (Rodentia: Caviidae) en Colombia. *Acta Zool. Mex*, 111-123. doi:<https://doi.org/10.21829/azm.2002.87871804>

7.2. Anexos

Tabla 11.

Protocolos establecidos de deshidratación, aclaramiento e inclusión en el laboratorio de Histología y Patología, escuela Profesional Medicina Veterinaria – UNSAAC

Número	Insumo	Tiempo
1	Formol 10%	Min 24 horas
2	Lavar en agua destilada	-----
3	Alcohol 50%	45 minutos
4	Alcohol 50%	45 minutos
5	Alcohol 70%	60 minutos
6	Alcohol 90%	30 minutos
7	Alcohol 96%	30 minutos
8	Alcohol 100%	60 minutos
9	Alcohol 100%	60 minutos
10	Xilol I	60 minutos
11	Xilol II	60 minutos
12	Parafina I	60 minutos
13	Parafina II	12 horas

Tabla 12.

Protocolos establecidos de tinción tricrómico de Masson en el laboratorio de Histología y Patología

Número	Insumo	Tiempo
1	Xilol I	15 minutos
2	Xilol II	15 minutos
3	Alcohol 100%	Pases
4	Alcohol 90%	Pases
5	Alcohol 70%	Pases
6	Alcohol 50%	Pases
7	Agua destilada y secar	5 minutos
8	Hematoxilina Férrica	5 minutos
9	Lavar con agua corriente	5 minutos
10	Fucsina ácida	15 minutos
11	Lavar con agua destilada y secar	2 minutos
12	Ácido fosfomolibdico + ácido fosfotunstico	15 minutos
13	No lavar, solo escurrir	--
14	Azul de anilina	15 minutos
15	Lavar con agua destilada y secar	--
16	Ácido acético glacial 1%	1 minuto
17	Alcohol 95%	Pases
18	Alcohol 95%	Pases
19	Alcohol 100%	Pases
20	Alcohol 100%	Pases
21	Xilol I	Pases
22	Xilol II	Pases
23	Montaje	-----

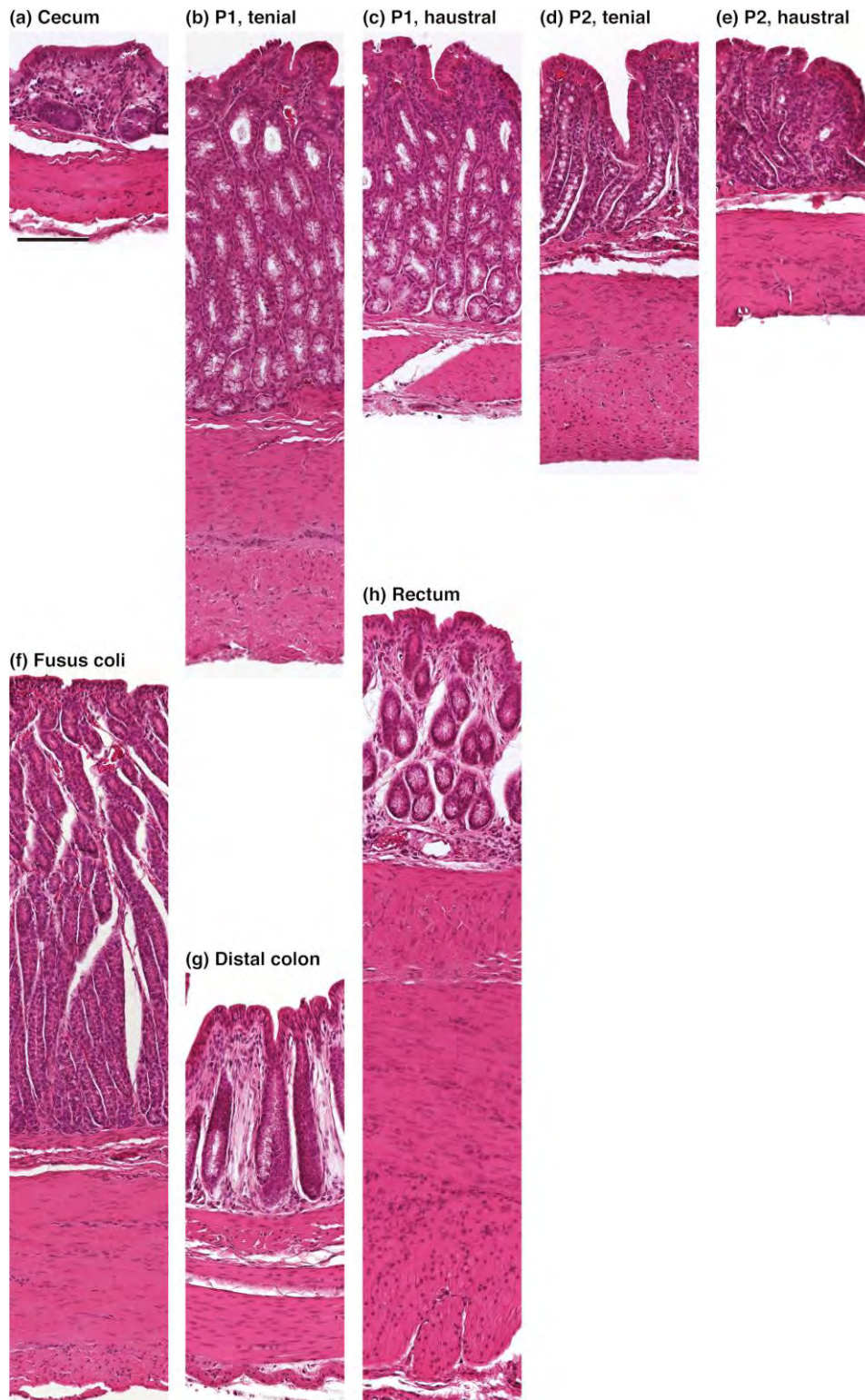
Tabla 13.

Protocolos establecidos de tinción hematoxilina – eosina en el laboratorio de Histología y Patología

Número	Insumo	Tiempo
1	Xilol I	15 minutos
2	Xilol II	10 minutos
3	Alcohol 100%	Pases
4	Alcohol 90%	Pases
5	Alcohol 70%	Pases
6	Alcohol 50%	Pases
7	Agua destilada	Pases
8	Hematoxilina	3 minutos
9	Alcohol ácido	Pases
10	Lavar con agua corriente y destilada	-----
11	Eosina	1 minutos
12	Lavar con agua corriente y destilada	Pases
13	Secar portaobjetos	Pases
14	Alcohol 95%	2 minutos
15	Alcohol 95%	1 minuto
16	Alcohol 100%	Pases
17	Alcohol 100%	Pases
18	Xilol I	Pases
19	Xilol II	Pases
20	Montaje	-----

Figura 32.

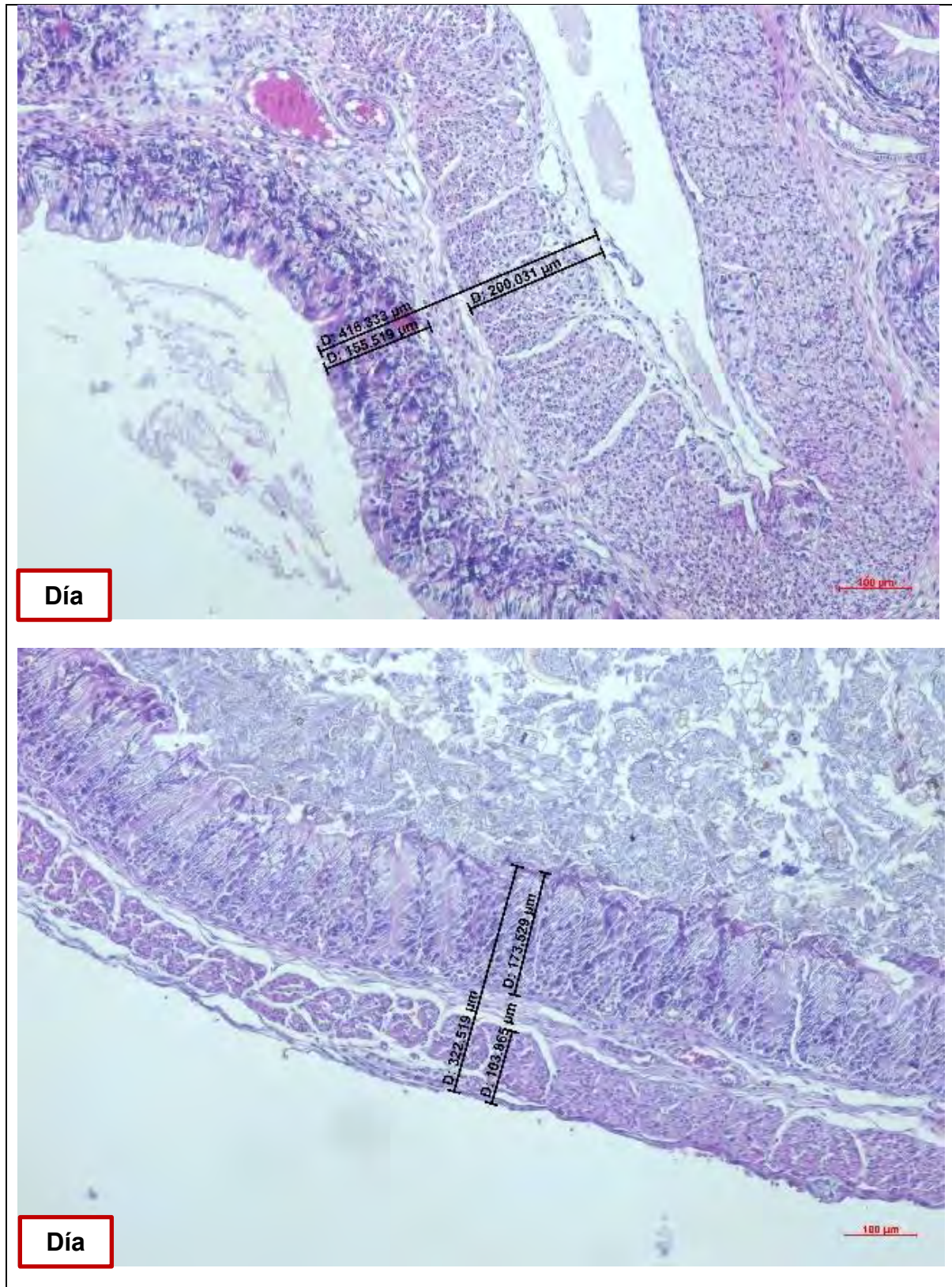
Sección transversal de los diferentes segmentos del intestino grueso. diferencias en el espesor de la pared.

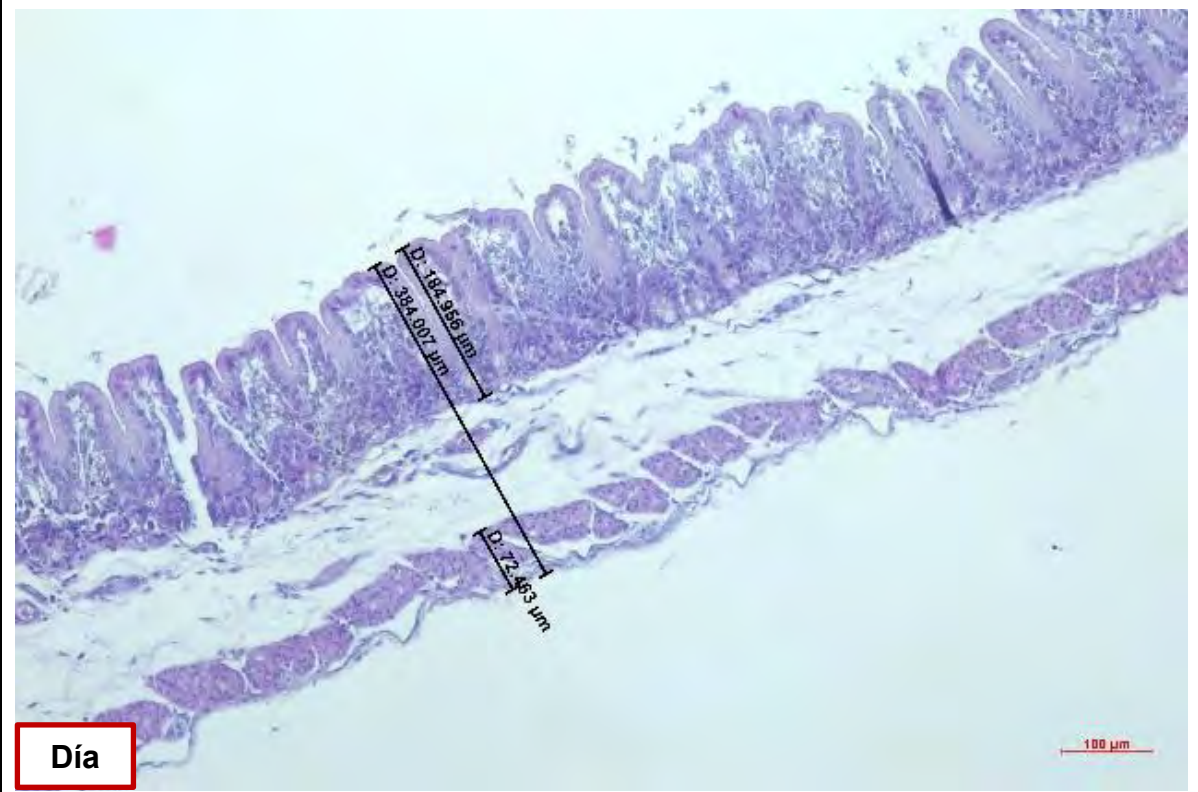
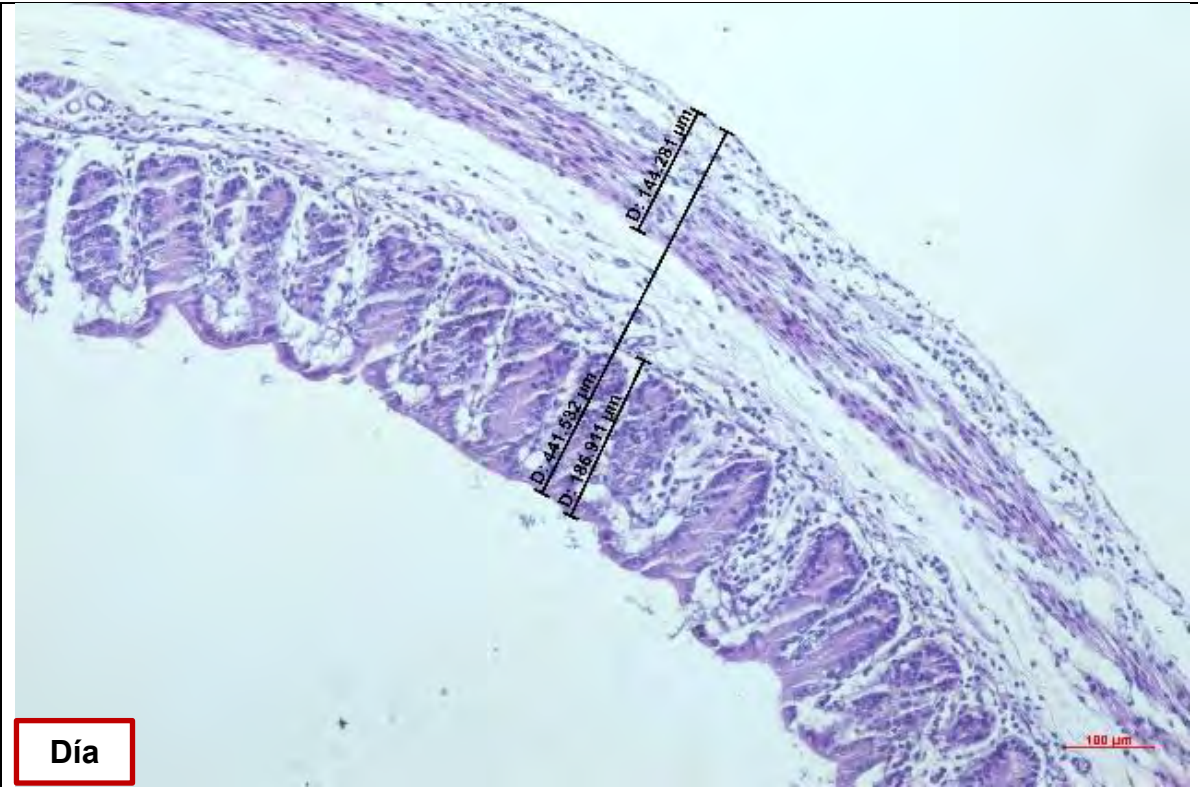


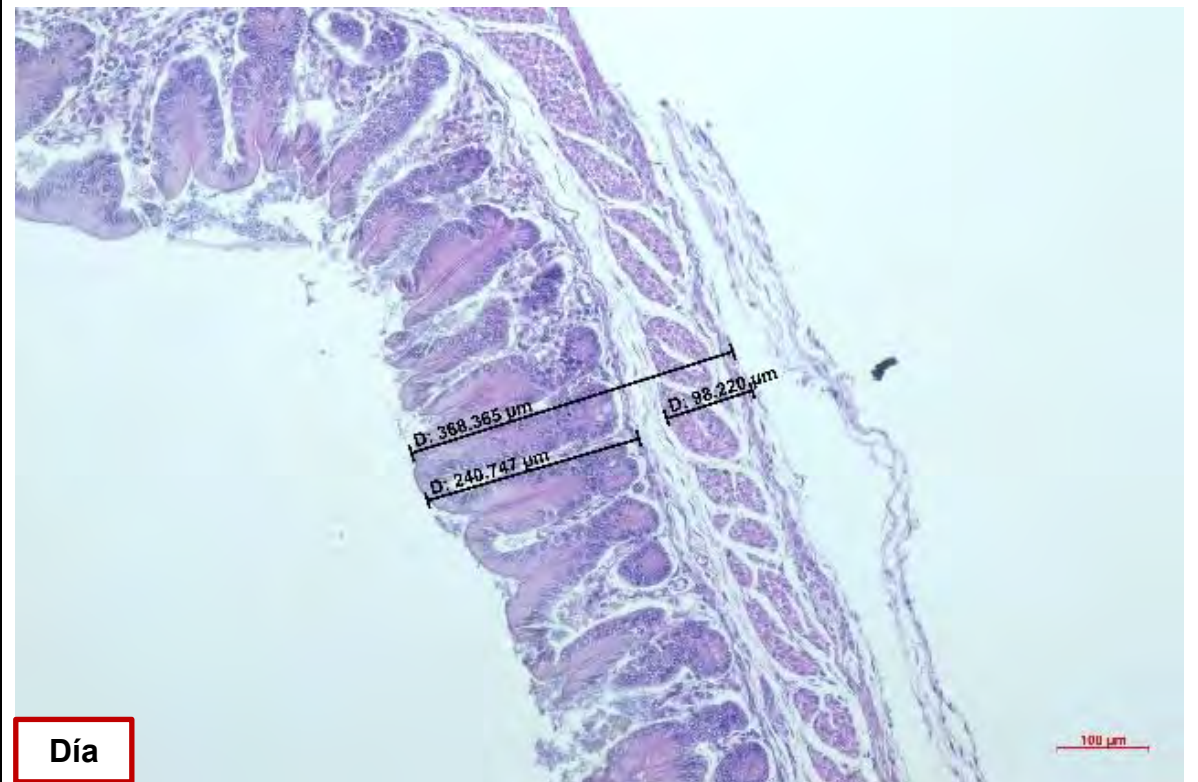
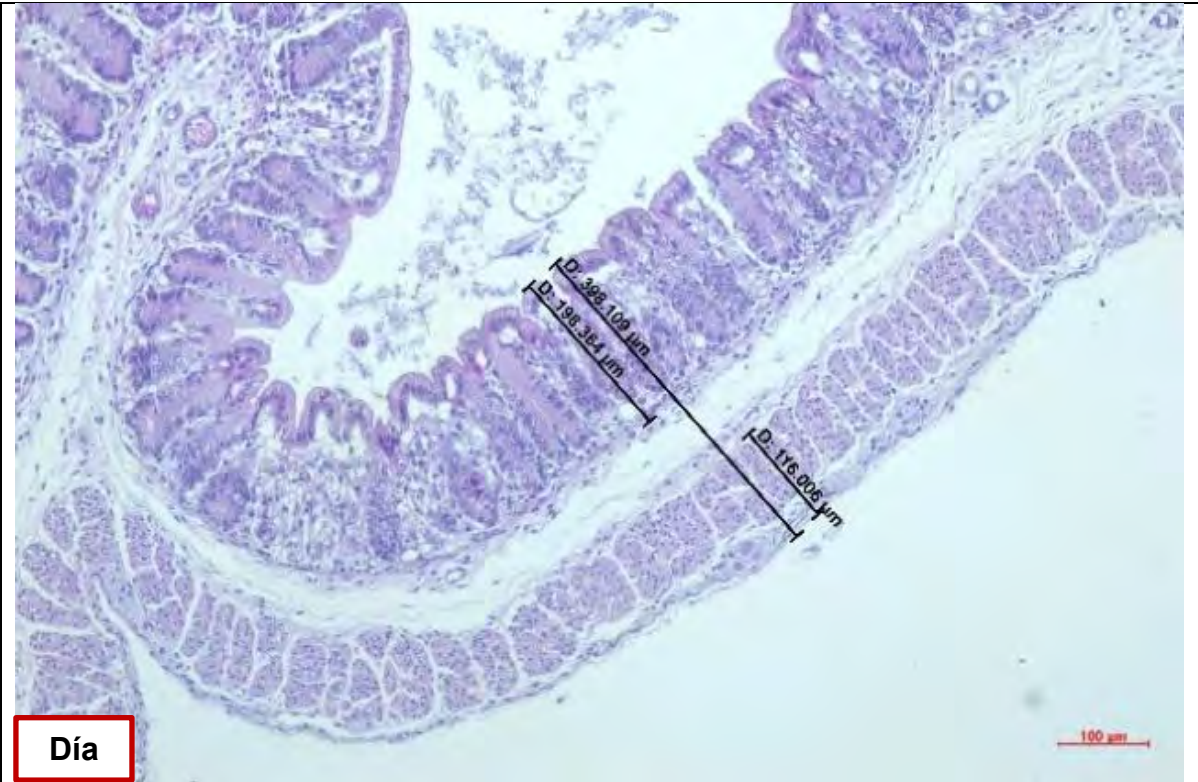
Nota: Tinción H-E, Intestino Grueso. Adaptado de (Amiry *et al.*, 2019)

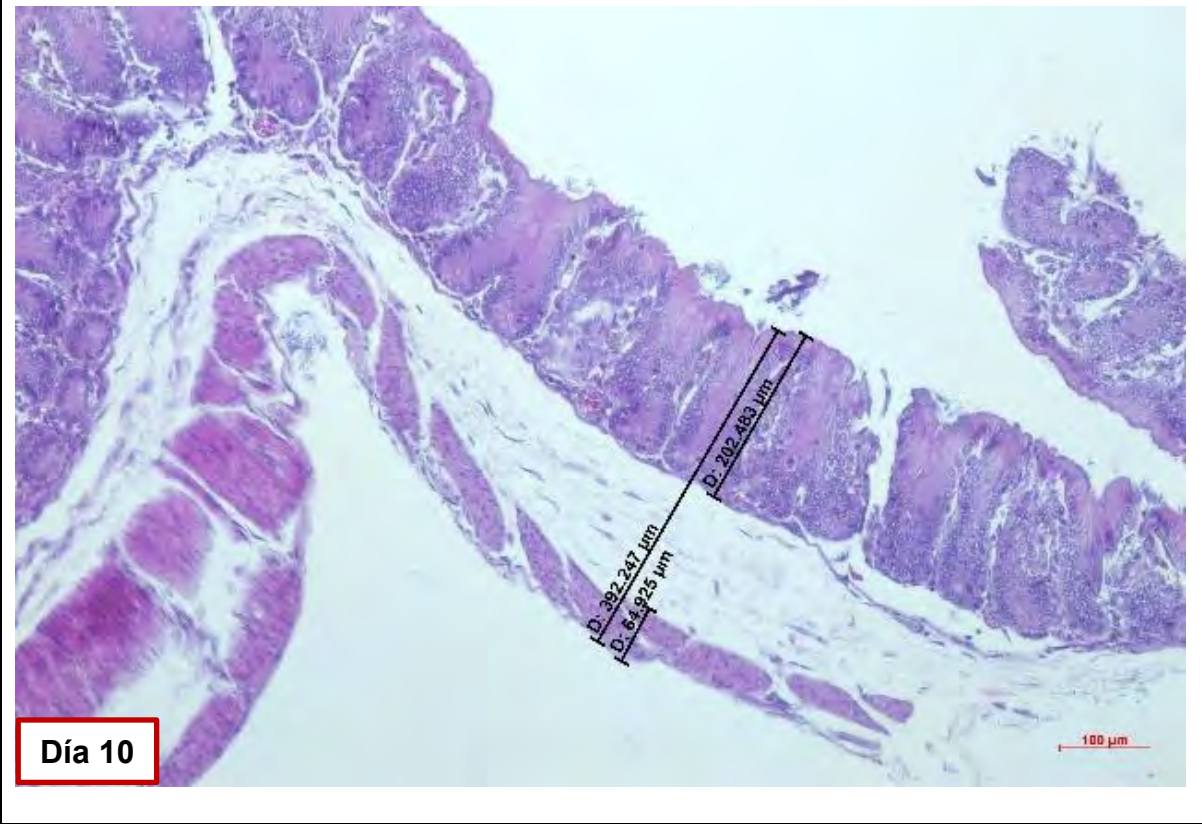
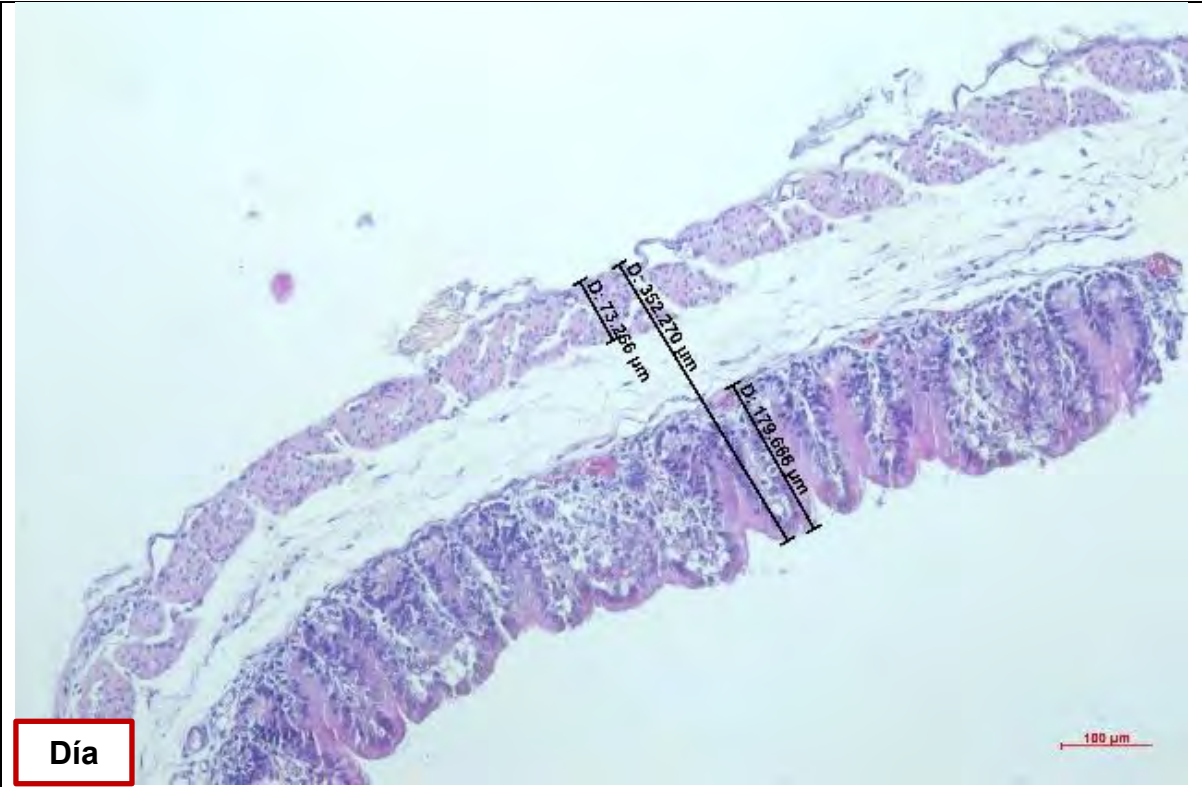
Figura 33.

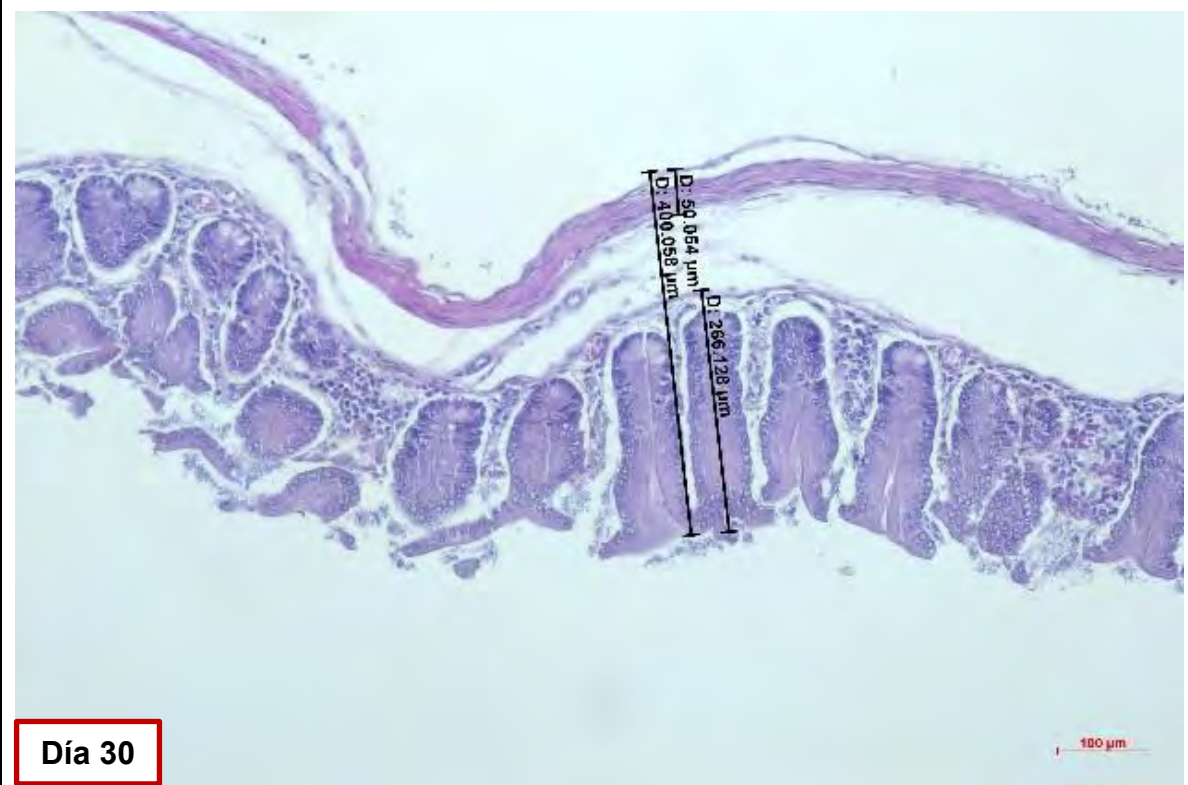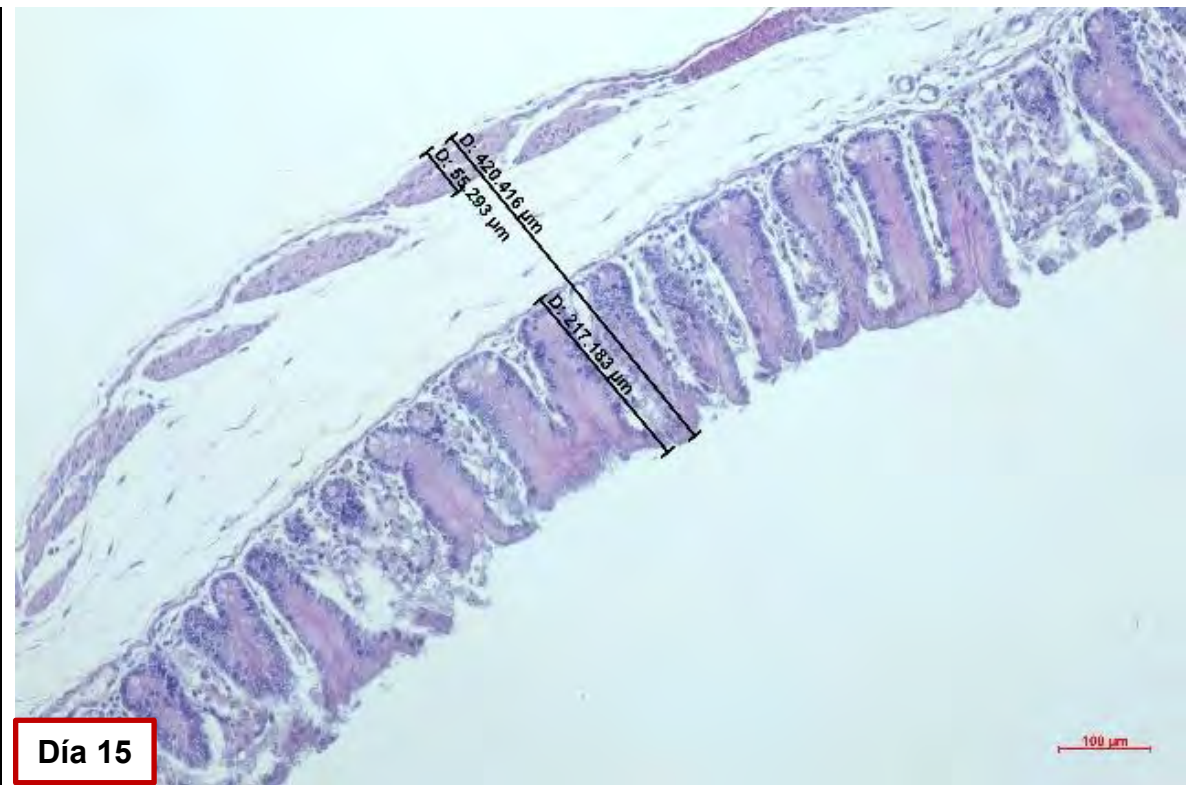
Láminas del espesor de la pared cecal y sus tunicas desde 1 día a 120 días de edad (tinción H-E, 10X)

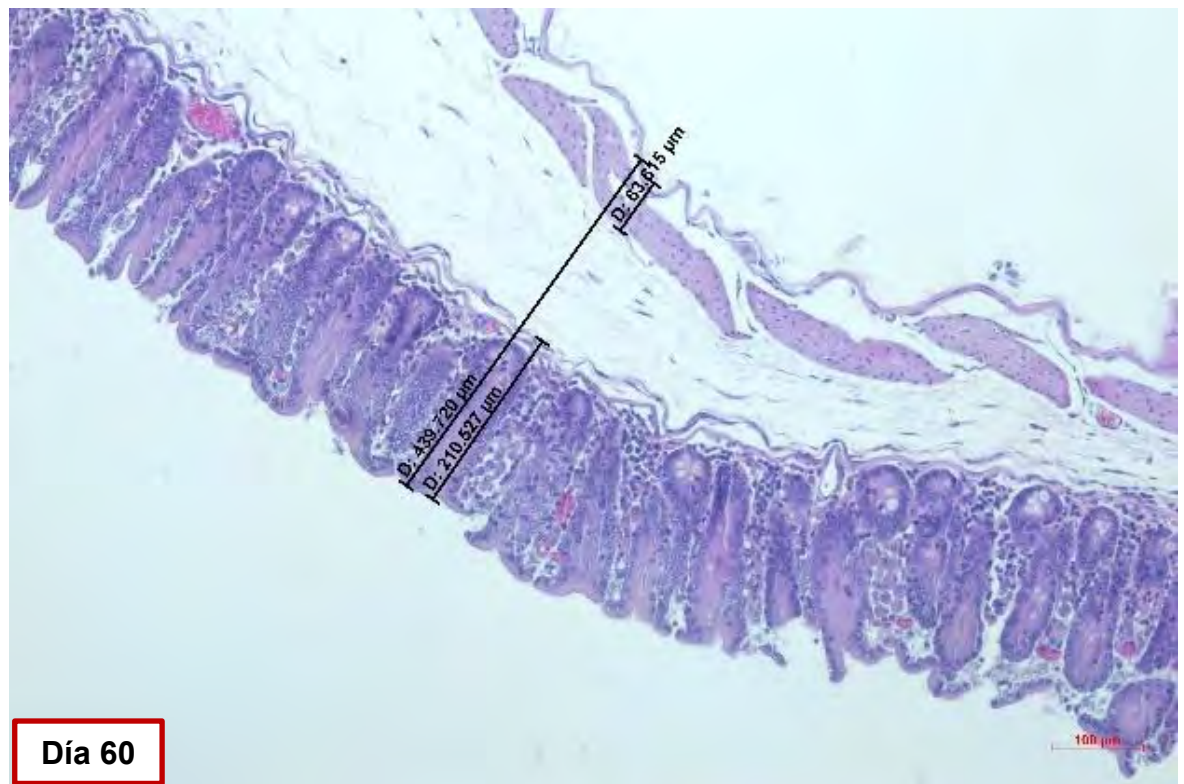
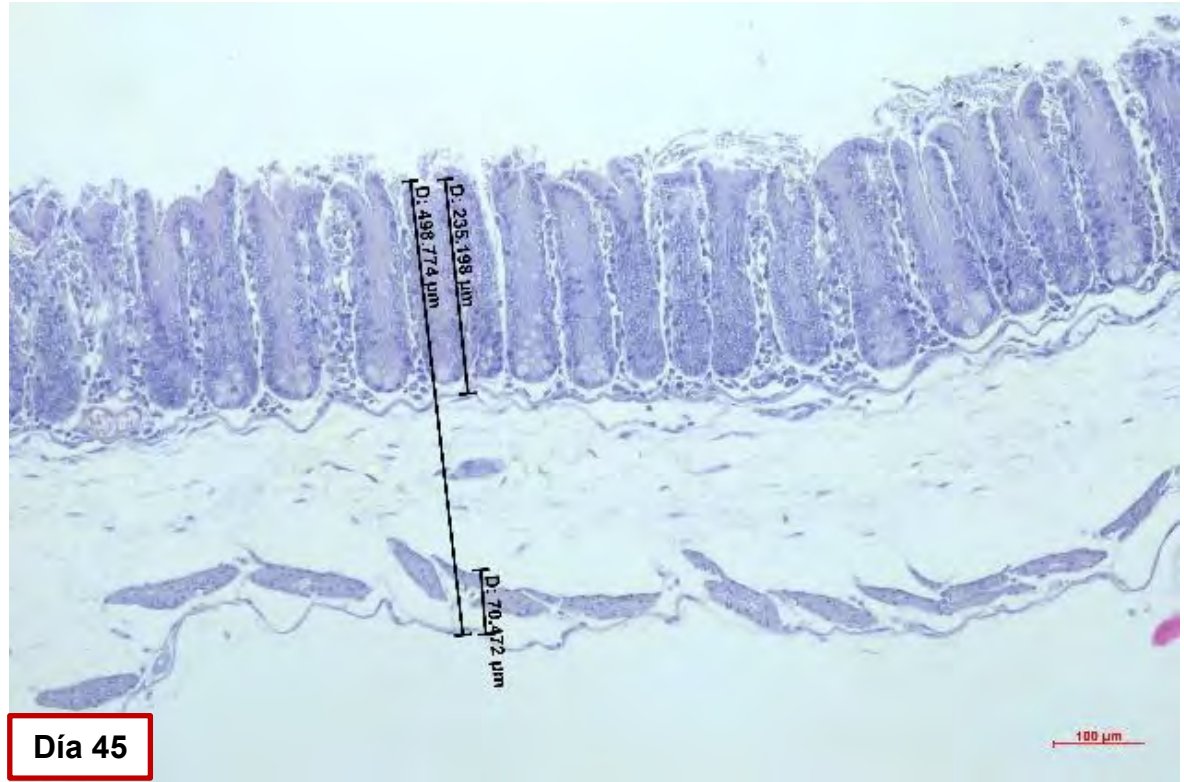












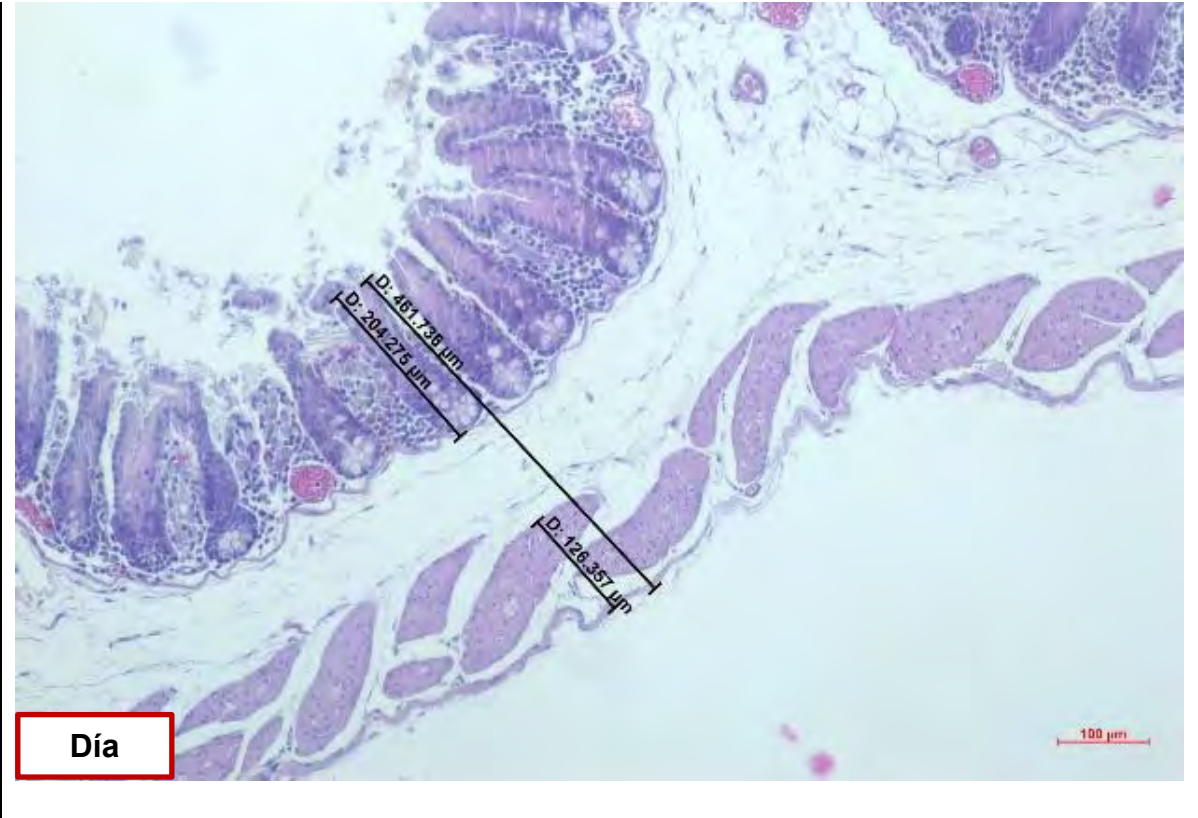


Figura 34.

Láminas del espesor de la pared cecal y sus tunicas desde 1 día a 120 días de edad (tinción tricrómico de Masson, 10X)

